UNIVERSITE CLAUDE-BERNARD - LYON
- MEDECINE -
U. E. R. ALEXIS-CARREL

Année 1977 - N° 206

# LE SYNDROME DE MOHR

## A propos d'une observation à caractère familial

# THESE

présentée
à l'Université Claude-Bernard - LYON
et soutenue publiquement le 23 Mai 1977
pour obtenir le grade de Docteur en Médecine

par

Robert GARDET
né le 19 Novembre 1947
à ROANNE (Loire)

UNIVERSITE CLAUDE-BERNARD - LYON

- MEDECINE -

U. E. R. ALEXIS CARREL

---

Année 1977 - N° [illegible]

# LE SYNDROME DE MOHR

## A propos d'une observation à caractère familial

---

# THESE

présentée

à l'Université Claude-Bernard - LYON

et soutenue publiquement le 23 Mai 1977

pour obtenir le grade de Docteur en Médecine

par

Robert GARDET

né le 19 Novembre 1947

à ROANNE (Loire)

UNIVERSITE CLAUDE-BERNARD - LYON
- MEDECINE -
U. E. R. ALEXIS-CARREL

Année 1977 - N° 206

# LE SYNDROME DE MOHR

## A propos d'une observation à caractère familial

# THESE

présentée
à l'Université Claude-Bernard - LYON
et soutenue publiquement le 23 Mai 1977
pour obtenir le grade de Docteur en Médecine

par

Robert GARDET
né le 19 Novembre 1947
à ROANNE (Loire)

UNIV.
LEIDEN
BIBL.

# UNIVERSITE CLAUDE BERNARD LYON I

*Président de l'Université* : *Pr. D. GERMAIN*

*Vice Président* : *Pr. E. ELBAZ*

*Deuxième vice-Président* : *M. B. ROUSSET*

*Troisième vice-Président* : *M. R. LOPEZ*

---

*Secrétaire Général* : *M. RAMBAUD*

## UNITES D'ENSEIGNEMENT ET DE RECHERCHE DE L'UNIVERSITE

MEDECINE : GRANGE-BLANCHE : Directeur M. Le Docteur B. SALLE (MCA)

ALEXIS-CARREL : Directeur M. Le Professeur R. MORNEX

SUD-OUEST : Directeur M. Le Professeur J. NORMAND

LYON-NORD : Directeur M. Le Docteur J.P. NEIDHARDT
Directeur Honoraire : M. Le Professeur A. BERTOYE

BIOLOGIE HUMAINE : Directeur : M. Le Docteur J.P. REVILLARD (MCA)

TECHNIQUES DE READAPTATION : Directeur : M. Le Docteur A. MORGON (MCA)

SCIENCES PHARMACEUTIQUES : Directeur : M. Le Professeur BIZOLLON

SCIENCES ODONTOLOGIQUES : Directeur : M. Le Docteur R. VINCENT

INSTITUT REGIONAL D'EDUCATION PHYSIQUE ET SPORTIVE :
Président du conseil d'UER : M. Le Pr. R. GUILLET
Directeur : M. A. MILLON

MATHEMATIQUES : Directeur : M. Le Professeur E. COMBET

PHYSIQUE : Directeur : M. Le Professeur J. DELMAU

CHIMIE ET BIOCHIMIE : Directeur : M. Le Professeur J. HUET

SCIENCES DE LA NATURE : Directeur : M. Le Professeur R. GINET

SCIENCES PHYSIOLOGIQUES : Directeur : Mle La Professeur J.F. WORBE

INSTITUT UNIVERSITAIRE ET TECHNOLOGIE N° 1 : Directeur : M. Le Pr. B. POUYET

INSTITUT UNIVERSITAIRE ET TECHNOLOGIE N° 2 : Directeur : M.J. GALLET (Directeur ENSAM)

OBSERVATOIRE : Directeur : M. MONNET (Astronome Adjoint)

PHYSIQUE NUCLEAIRE : Directeur : M. Le Professeur GUSAKOW

MECANIQUE : Directeur : Mle le Professeur G. COMTE-BELLOT.

UNIVERSITE CLAUDE BERNARD LYON I

Président de l'Université : Pr. P. GERBATY

Vice Président : Pr. E. BIRAT
Premier vice-Président : M. H. ROUSSET
Troisième vice-Président : M. R. LOPEZ

---

Secrétaire Général : M. RAUSCAZ

UNITES D'ENSEIGNEMENT ET DE RECHERCHE DE L'UNIVERSITE

SCIENCES : BRANCH-BLANCHE : Directeur M. La Doyenne A. SALIN (DRCA)
ALEXIS-CARREL : Directeur M. La Professeur E. MONNIER
GUY-CONSET : Directeur M. La Professeur J. MOSSMANN
LYON-NORD : Directeur M. La Doyenne J.F. MICHIARDI
Directeur Adjoint : M. La Professeur A. MERCIER
PHARMACIE VERALDI : Directeur : M. La Doyenne J.F. REVOLLARD (DRCA)
INSTITUTS DE READAPTATION : Directeur : M. La Doyenne A. MOSSOUX (DRCA)
INSTITUTS PARAMEDICAUX : Directeur : M. La Professeur BIDOLLON
INSTITUTS ODONTOLOGIQUES : Directeur : M. La Doyenne E. VINCENT
INSTITUT REGIONAL D'EDUCATION PHYSIQUE ET SPORTIVE :
Président du conseil d'UER : M. La Pr. R. GUILLET
Directeur : M. A. MEILLON
ECONOMETRIE : Directeur : M. La Professeur E. CHERET
ETATIQUE : Directeur : M. La Professeur J. BERNAU
SCIENCE ET SOCIETE : Directeur : M. La Professeur J. BURT
SCIENCES DE LA NATURE : Directeur : M. La Professeur E. BERT
SCIENCES FONDAMENTALES : Directeur : Mme La Professeur J.J. VOREN
INSTITUT UNIVERSITAIRE DE TECHNOLOGIE N° 1 : Directeur : M. La Pr. R. MOTTET
INSTITUT UNIVERSITAIRE DE TECHNOLOGIE N° 2 : Directeur : M.J. GALLET (Directeur BRANC)

OBSERVATOIRE : Directeur : M. MERMET (Astronome Adjoint)
SCIENCE ATMOSPHERE : Directeur : M. La Professeur DESAGOV
SERICICOLE : Directeur : Mme La Professeur G. CHARTE-BELLET.

## RESPONSABLES D'ENSEIGNEMENT DE L'U.E.R. ALEXIS CARREL

### 1er Cycle :

Anatomie : Mr le Pr BOUCHET Alain

Biologie : Mr le Pr GIROD Christian

Chimie-Biochimie : Mr le Pr COLOBERT Louis
Mr le Dr NOFRE Claude (Maître de Conférences Agrégé)

Histologie-Embryologie-Cytogénétique : Mr le Pr GIROD Christian

Mathématiques-Statistiques : Mr le Pr SITE Jean

Physiologie : Mr le Dr PELLET Michel (Maître de Conférences Agrégé)
Mr le Dr SCHMITT Michel (Maître de Conférences Agrégé)

Physique-Biophysique : Mr le Pr BERGER Michel

Phychologie-Médicale : Mr le Pr GUYOTAT Jean

Sciences Sociales et Economie Médicale : Mr le Pr ROCHE Louis

### 2ème Cycle :

Anatomie Pathologique : Mr le Pr TOMMASI Michel
Mr le Dr LOIRE Robert (Maître Conférences Agrégé)

Bactériologie : Mr le Pr FLEURETTE Jean

Cardiologie : Mr le Pr FROMENT Roger
Mr le Pr GONIN André

Chirurgie Cardiaque : Mr le Pr MARET Gilbert

Chirurgie Digestive : Mr le Pr FRANCILLON Jacques

Chirurgie Générale : Mr le Pr LIARAS Henri
Mr le Pr DESCOTES Jacques
Mr le Dr SPAY Georges (Maître Conférences Agrégé)

Chirurgie Infantile : Mr le Dr DAUDET Maurice (Maître Conférences Agrégé)

Chirurgie Osseuse-Orthopédique : Mr le Pr DE MOURGUES Georges
Mr le Dr COMTET Jacques (Maître Conférences Agrégé)

Dermatologie : Mr le Dr PERROT (Maître de Conférences Agrégé)

Endocrinologie : Mr le Dr BERTHEZENE François (Maître Conférences Agrégé)

Gastro-Entérologie : Mr le Pr BEL André

Génétique Générale : Mr le Dr HERMIER Michel (Maître Conférences Agrégé)

# RESPONSABLES D'ENSEIGNEMENT DE L'U.E.R. ALEXIS CARREL

**1er Cycle :**

Anatomie : Mr le Pr BOUCHET Alain

Biologie : Mr le Pr GIROD Christian

Chimie-Biochimie : Mr le Pr COLLOMBET Louis
Mr le Pr MAYER Claude (Maîtres de Conférences Agrégé)

Histologie-Embryologie-Cytogénétique : Mr le Pr GIROD Christian

Mathématiques-Statistiques : Mr le Pr SITE Jean

Physiologie : Mr le Pr PELLET Michel (Maîtres de Conférences Agrégé)
Mr le Pr SCHMITT Michel (Maîtres de Conférences Agrégé)

Physique-Biophysique : Mr le Pr RENOUX Michel

Pharmacologie-Médecine : Mr le Pr CHAVIAT Jean

Sciences Sociales et Economie Médicale : Mr le Pr ROCHE Louis

**2ème Cycle :**

Anatomie Pathologique : Mr le Pr TOURNIST Michel
Mr le Pr LOTTE Robert (Maîtres Conférences Agrégés)

Bactériologie : Mr le Pr FLEURETTE Jean

Cardiologie : Mr le Pr BOUCHET Roger
Mr le Pr GONIN André

Chirurgie Cardiaque : Mr le Pr MAGET Gilbert

Chirurgie Digestive : Mr le Pr FRANCILLON Jacques

Chirurgie Générale : Mr le Pr LIAKIS Hervé
Mr le Pr DESPOTES Jacques
Mr le Pr SPAY Georges (Maîtres Conférences Agrégés)

Chirurgie Infantile : Mr le Pr BAUCET Maurice (Maîtres Conférences Agrégés)

Chirurgie Osseuse-Orthopédique : Mr le Pr DE MOURGUES Georges
Mr le Pr COMBET Jacques (Maîtres Conférences Agrégés)

Dermatologie : Mr le Pr THEODOT (Maîtres de Conférences Agrégé)

Endocrinologie : Mr le Pr BERTHEZENE Francois (Maîtres Conférences Agrégés)

Gastro-Entérologie : Mr le Pr BEL Andre

Hématologie Générale : Mr le Pr HERMIER Michel (Maîtres Conférences Agrégés)

Cynécologie : Mr le Pr ROCHET Yves
Mr le Dr BREMOND Alain (Maître Conférences Agrégé)

Hémobiologie : Mr le Pr MOREL Pierre

Hygiène : Mr le Dr MONIER Jean-Claude (Maître Conférences Agrégé)

Maladies Infectieuses : Mr GIROUD Maurice, Professeur Agrégé du Val de Grâce

Maladies du Sang : Mr le Pr REVOL Louis

Médecine Expérimentale : Mr le Pr MORNEX René

Médecine Légale : Mr le Pr ROCHE Louis

Médecine du Travail : Mr le Pr BOURRET Jacques
Mr le Dr EYSSETTE

Néphrologie : Mr le Pr FRANCOIS Bernard

Neuro-Chirurgie : Mr le Pr MANSUY Louis
Mr le Dr FISCHER Georges (Maître Conférences Agrégé)

Neurologie : Mr le Pr DEVIC Michel

Obstétrique : Mr le Pr GARMIER René

Ophtalmologie : Mr le Dr PAUPERT-RAVAULT (Maître Conférences Agrégé)

Oto-Rhino-Laryngologie : Mr le Pr MARTIN Henri

Parasitologie : Mle le Dr BATTESTI

Pédiatrie : Mr le Pr FRANCOIS René

Pharmacologie : Mr le Dr EVREUX (Maître Conférences Agrégé)

Pneumo-Phtisiologie : Mr le Pr TOURAINE Roger
Mr le Dr BERNARD J.P. (Maître Conférences Agrégé)

Psychologie : Mr le Pr GUYOTAT Jean
Mr le Dr MARIE-CARDINE (Maître de Conférences Agrégé)

Radiologie : Mr le Dr BUFFARD (Maître de Conférences Agrégé)
Mr le Dr CHOLLAT Louis (Maître de Conférences Agrégé)

Rhumatologie : Mr le Dr MEUNIER (Maître de Conférences Agrégé)

Séméiologie Chirurgicale : Mr le Dr VIGNAL J. (Maître Conférences Agrégé)

Séméiologie Médicale : Mr le Pr VIALA Jean-Jacques

Stomatologie : Mr le Pr DUMAS Pierre

Urgence-Réanimation : Mr le Pr DELEUZE Raymond
Mme le Dr ESTANOVE S. (Maître Conférences Agrégé)

Urologie : Mr le Dr DUBERNARD P.

---=---

"La nouvelleté des choses nous incite
plus que leur grandeur à en chercher
les causes".

Michel de Montaigne
Les Essais Livre I Chap. XXVII

*Examinateurs de la Thèse :*

- *Président : Monsieur le Professeur J. ROBERT*

- *Assesseurs : Monsieur le Professeur Agrégé J.J. COMTET*
  *Monsieur le Professeur Agrégé M. HERMIER*
  *Monsieur le Professeur Agrégé P. GUIBAUD*
  *Monsieur le Docteur J.B. COTTON*

*A MES PARENTS*

en témoignage de mon affection,

*A MA FEMME ET A MES ENFANTS*

qui sont ma joie de vivre,

*A MON GRAND PERE (†)*

Il n'a pas pu voir l'achèvement de cette thèse. C'est avec émotion que je lui dédie particulièrement ce travail.

*A TOUS LES MIENS.*

*A notre Président de Thèse :*

*MONSIEUR LE PROFESSEUR ROBERT J.*

Nous sommes très sensible à l'honneur qu'il nous fait de bien vouloir présider notre jury.

Nous le remercions de son accueil bienveillant et nous lui exprimons notre profond respect.

*A NOS JUGES :*

*MONSIEUR LE PROFESSEUR AGREGE COMTET J.J.*

Nous avons apprécié au cours d'un semestre son enthousiasme et la précision de son travail.

Nous le remercions d'accepter d'être notre juge et l'assurons de nos respectueux sentiments.

*MONSIEUR LE PROFESSEUR AGREGE HERMIER M.*

Nous le remercions de la cordialité de son acceuil et nous lui exprimons notre gratitude pour avoir accepté d'être de ce jury.

*MONSIEUR LE PROFESSEUR AGREGE GUIBAUD P.*

Ses conseils nous ont été précieux pour réaliser cette thèse et nous le remercions d'avoir avec rigueur revu notre travail.

Qu'il soit assuré de notre vive et sincère reconnnaissance.

*MONSIEUR LE DOCTEUR COTTON J.B.*

Il nous a inspiré cette thèse et patiemment guidé à chaque étape de sa réalisation.

Notre formation doit beaucoup à la richesse et à la qualité de son enseignement clinique.

Que ce travail lui témoigne notre reconnaissance et notre profond dévouement.

*A MONSIEUR LE DOCTEUR LADREYT-PONCHON*

Son enseignement pragmatique et ses qualités de pédiatre contribuent chaque jour grandement à notre formation.

Qu'il trouve ici nos remerciements et la preuve de notre attachement.

Nous tenons à remercier également :

*MONSIEUR LE DOCTEUR AJACQUES,*

*MONSIEUR LE DOCTEUR CAILLE,*

*MONSIEUR LE DOCTEUR GENOUD,*

pour leur aide dans l'élaboration de ce travail.

*A MESDAMES ET MESSIEURS LES MEDECINS ET CHIRURGIENS DU CENTRE HOSPITALIER DE VALENCE,*

*A TOUS MES AMIS DE L'INTERNAT DE VALENCE,*

*A TOUT LE PERSONNEL DU SERVICE DE PEDIATRIE DU CENTRE HOSPITALIER DE VALENCE.*

# - I N T R O D U C T I O N -

Parmi les syndromes polymalformatifs qui comportent une atteinte à triple polarité, orale, faciale, et digitale, plusieurs entités tentent actuellement de s'individualiser. Deux d'entre elles, le syndrome de PAPILLON-LEAGE et PSAUME (83-84) et le syndrome de MOHR (31-77), présentent de telles analogies que, jusqu'à une date récente, elles ont été fréquemment confondues dans les publications.

Le syndrome de MOHR reconnait cependant des caractères précis, régulièrement rencontrés, ainsi qu'un mode de transmission génétique différent du syndrome de PAPILLON-LEAGE et PSAUME, ce qui lui confère une entière autonomie.

A partir d'une observation personnelle, familiale, touchant deux soeurs d'une fratrie, une revue de la littérature retrouve 17 cas. Cet ensemble nous permet de dégager les critères cliniques et radiologiques conduisant au diagnostic de syndrome de MOHR et nous permet une comparaison et une discussion avec les autres syndromes touchant la face et les extrémités et en particulier le syndrome de PAPILLON-LEAGE et PSAUME.

Ces éléments nous permettront de définir les critères pronostiques, les possibilités thérapeutiques et, enfin, d'envisager le conseil génétique devant un syndrome de MOHR.

# - O B S E R V A T I O N S  P E R S O N N E L L E S -

## 1. DESCRIPTION CLINIQUE DU CAS DE L'ENFANT MARIE-LINE B...

L'observation que nous rapportons ici a été faite dans le Service de Pédiatrie du Centre Hospitalier de Valence (Dr Cotton - Dr Ladreyt-Ponchon) où l'enfant est suivi depuis sa naissance (dossier n° 7619)

### a. Période néo-natale et premier séjour :

La petite Marie-Line B... est née le 25 février 1975 dans une maternité de la région. Elle est le troisième enfant de parents jeunes : la mère à 35 ans, le père 33 ans.

La grossesse a été marquée par un important hydramnios évalué à 6,5 litres par l'accoucheur. Il n'y a pas eu d'autre incident notable au cours de la grossesse, en particulier pas d'épisode infectieux ni de prise de médicaments.

Dans la fratrie, on doit noter un frère ainé âgé de 9 ans, en bonne santé, et une soeur née en 1971 qui présentait un syndrome polymalformatif et devait décéder huit jours après sa naissance d'une cardiopathie. Nous rapporterons plus loin en détail cette observation. On doit également noter que la mère a fait une fausse couche précoce.

L'accouchement s'est déroulé normalement à 39 semaines d'aménorrhée. L'enfant avait un score d'Apgar de 9 sur 10 à 1 minute de vie. Dès sa naissance, l'enfant a été transféré dans le service de Néo-natalogie du Centre Hospitalier de Valence, adressé par le Dr Verrier médecin accoucheur.

Durant les premières heures de vie l'enfant n'a pas posé de problèmes vitaux sérieux, une hypothermie à 35°3 Celsius et une discrète cyanose ont rapidement régressé sous traitement simple. A l'entrée, l'enfant mesure 44,5 centimètres, pèse 2.420 grammes et son périmètre crânien est de 33 centimètres.

Le syndrome polymalformatif est d'emblée frappant. Il porte :

- sur le plan oral, où l'on note des brides anormales et hypertrophiées, bilatérales et aussi médianes. Ces brides occupent les vestibules supérieurs et inférieurs ; elles entraînent des encoches irrégulières des gencives qui prennent de ce fait un aspect pseudo-bourgeonnant. Ces brides, par leurs prolongements donnent à la langue un aspect polylobé. Il existe par ailleurs une discrète glossoptose.

  Au toucher buccal on ne perçoit pas de nodule intra-lingual. Le palais est haut, arqué, de forme ogivale, et il est partiellement fissuré dans sa partie médiane et postérieure (palais mou). La surface du palais est, de plus, irrégulière.

  On note une incisure incomplète ou pseudo-fissure de la lèvre supérieure, juste à sa partie médiane. Cette pseudo-fissure prend fin quelques millimètres en dessous de la base du nez.

- sur le plan facial, on relève un hypertélorisme, une discrète asymétrie du visage, avec hypertrophie relative du côté droit par rapport au côté gauche.

  La pointe du nez est large, légèrement bifide. Les ailes du nez sont normalement développées.

  Le rétrognathisme est évident, du à une hypoplasie du maxillaire inférieur.

  Cette morphologie n'est pas sans rappeler celle décrite dans le syndrome de Pierre Robin et, si le déterminisme des malformations en est différent, on conçoit bien que les effets "mécaniques" sur la déglutition soient analogues.

- enfin, on retient des malformations des extrémités :

  . Au niveau des deux mains, il existe une polydactylie ; on compte sept doigts à chaque main, avec une syndactylie partielle des tissus mous entre les quatrième et cinquième et entre les cinquième et sixième doigts. Cette syndactylie devient subtotale entre les sixième et septième doigts. Les pouces sont normaux mais les doigts sont courts, légèrement inclinés du côté cubital.

  . Au niveau des deux pieds, on retient une polydactylie avec six orteils. A chaque pied, le gros orteil a une morphologie très particulière : il se présente comme un orteil double, syndactyle, visiblement formé de deux orteils accolés.

  . De plus les deux pieds sont bots, déformés en varus équin. On ne note pas d'asymétrie des membres.

Le reste de l'examen clinique est pratiquement normal. Il n'est relevé ni anomalie respiratoire, ni anomalie cardiaque. L'examen neurologique est celui d'un nouveau-né à terme. Cependant, une mention particulière doit être faite d'un hydrocolpos, d'importance modeste, sans que la rétention ne donne lieu à une pseudo-tumeur abdominale. Cet hydrocolpos a été de résorption spontanée rapide.

Cet ensemble polymalformatif a conduit d'emblée à classer l'enfant dans le cadre des syndromes oro-facio-digitaux (6-9-12-22-23-26-31-32-33-35-41-70-86-92-109-112).

L'évolution clinique immédiate a été sans problèmes majeurs. L'importance de l'hydramnios a conduit à éliminer, dès l'entrée, une atrésie de l'oesophage par passage d'une sonde gastrique et contrôle radiographique. L'enfant a éliminé normalement son méconium.

L'alimentation a été entreprise d'abord par gavages puis au 12ème jour par biberons; l'enfant tête avec appétit mais aussi avec d'évidentes difficultés, toussant et rejetant le lait par les narines, si bien que, par analogie avec les enfants porteur d'un syndrome de Pierre Robin, Marie-Line B... est maintenue en décubitus ventral entre les biberons. Malgré les précautions prises, l'enfant fait une fausse route au cours d'un biberon à l'âge de six semaines, ce qui entraîne une scène de détresse respiratoire avec légère cyanose. Cet épisode a été bref et un traitement antibiotique a permis une guérison sans problème et le nettoyage des images radiologiques d'inhalation. Cet incident fut le seul de ce séjour.

Rapidement fut entrepris le traitement des pieds bots, d'abord par massages et mise en place, entre les scéances, d'une attelle de posture, puis par plâtre.

Pour pallier aux inconvénients de ce long séjour et en raison de l'excellente coopération familiale, la mère de Marie-Line B... est venue régulièrement dans le service s'occuper de son enfant sous surveillance médicale et avec l'aide des puéricultrices.

Marie-Line B... est confiée à ses parents le 6 juin 1975 à l'âge de trois mois et demi. Son poids de sortie est de 4.140 grammes, sa taille de 51 centimètres, son périmètre crânien de 36 centimètres.

b. Bilan radiologique :

Au cours de ce premier séjour, l'étude radiographique de ces malformations a bien sûr été pratiquée.

La radiographie de la face et du crâne montre une hypoplasie du maxillaire inférieur portant sur le corps du maxillaire. De nombreux bourgeons dentaires sont visibles. Il n'y a pas d'anomalies de la voute ni de la base du crâne. L'angle nasion-selle-basion ou angle de Walcker est de 119°, un peu plus fermé que la moyenne.

Les radiographies des mains montrent sept doigts à droite comme à gauche. A droite, le 5ème métacarpien est hypoplasique, le squelette phalangien du 7ème doigt est très rudimentaire, représenté par un seul point d'ossification phalangien. A gauche, les 5ème et 7ème métacarpiens sont très hypoplasiques ; les autres métacarpiens et les phalanges sont courts.

Les radiographies des pieds montrent des squelettes phalangiens à trois pièces, sensiblement normaux quoique un peu courts du 2ème au 6ème orteils. En revanche, le gros orteil est, des deux côtés, très particulier : ce gros orteil, double et syndactyle, comporte à gauche deux colonnes de phalanges bien distinctes ; les deux pièces phalangiennes, qui composent chaque colonne, sont de taille sensiblement égale et l'ensemble répond à un premier métatarsien unique, de forme irrégulière et d'aspect globuleux. A droite l'aspect est analogue bien que la "fusion" des pièces phalangiennes réalise une syndactylie osseuse.

Photo n° 1

Remarquer l'élargissement de la base du nez, la pseudo fissure de la lèvre supérieure et le rétrognathisme ; on distingue également la polydactylie des mains et des pieds.

Photo n° 2

La rétromandibulie est nettement visible.
Noter la forme particulière de l'oreille.

Photo n° 3

On distingue la langue polylobée, les incissures des gencives et on retrouve la fissure incomplète de la lèvre supérieure.



Photo n° 4

On voit sur les deux mains poly- et syndactylies.

Photo n° 5

Pied gauche : noter le gros orteil double et syndactyle ainsi que la polydactylie.

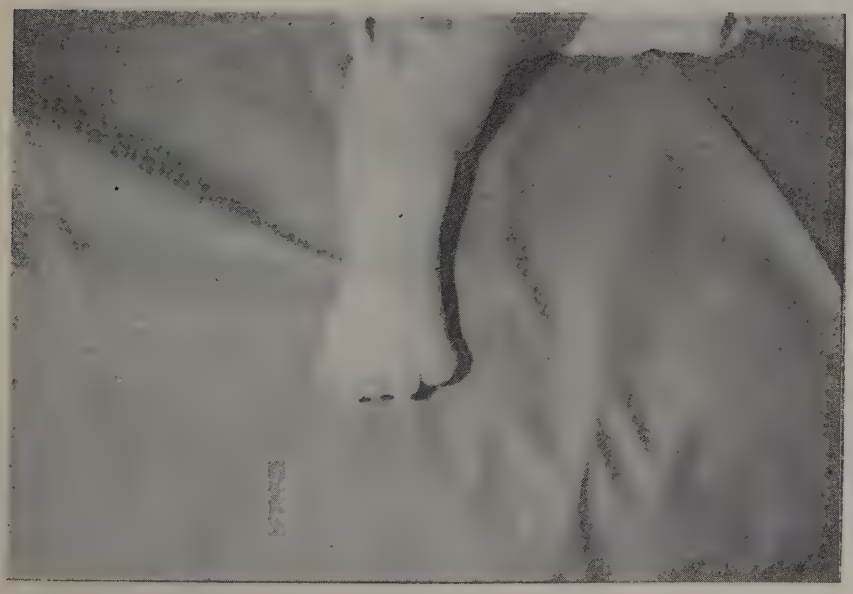

Photo n° 6

Pied droit : on note également le gros orteil double.

Photo n° 7

Radiographie des mains.

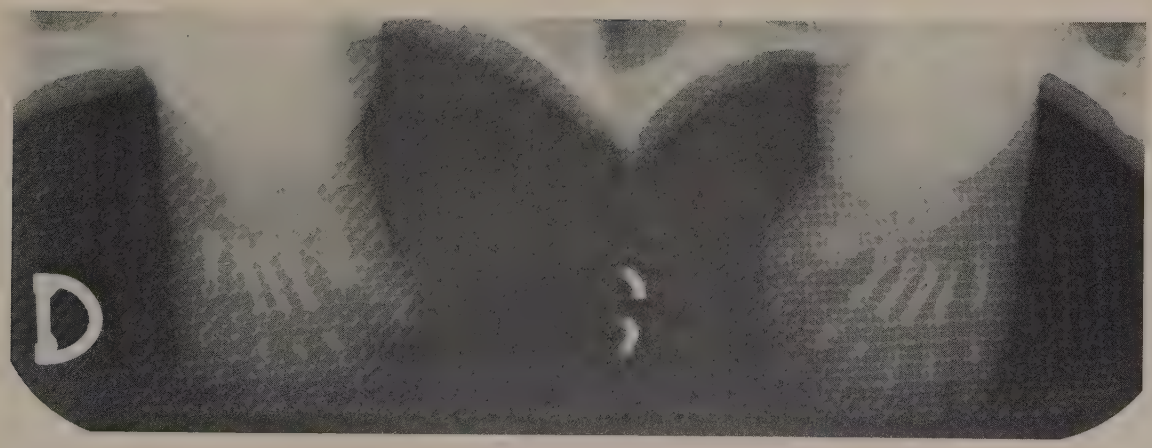


Photo n° 8

Radiographie des pieds.

Les vertèbres et le bassin sont normaux. On doit noter un défaut de modelage de l'extrémité supérieure du tibia droit, seule anomalie des os longs. Aucun signe clinique ni radiologique de hanche à potentialité luxable.

Au terme de cette observation, et avec l'aide de la littérature (31-40-42-93-94-103-112), cet enfant nous a paru présenter tous les éléments d'un syndrome oro-facio-digital de type II ou syndrome de Mohr. Ce diagnostic nous a conduit, d'une part à pratiquer un certain nombre d'examens para-cliniques, d'autre part à envisager une surveillance, principalement sur les plans orthopédique , psycho-intellectuel et stomatologique.

c. Séjours ultérieurs :

La petite Marie-Line B... a fait plusieurs séjours dans le service, soit à la suite d'incidents mineurs, surtout respiratoires, soit pour des bilans de surveillance.

L'enfant a été hospitalisée à deux reprises pour des incidents de brève cyanose au cours de biberons ; ces épisodes, très certainement dus à des troubles de déglutition ont été sans conséquence et se sont peu à peu espacés, puis ont cessé.

Un séjour a été motivé par la survenue d'une convulsion hyperthermique à 39°C, spontanément résolutive et sans suite.

Marie-Line B... a aussi été hospitalisée à deux reprises pour des otites banales.

La croissance de l'enfant est satisfaisante ; le poids, qui était à -3 DS 1/2 à deux mois, suit une croissance régulière à -1 DS depuis la fin de la première année. La taille est à -1 DS 1/2, le périmètre crânien à -1/2 DS, et suivent, eux aussi, une croissance régulière.

L'âge osseux suit une évolution parallèle à l'âge statural.

## 2. EXAMENS PARA-CLINIQUES ET ETUDE DES PROBLEMES PARTICULIERS :

Au cours de ces séjours successifs, un certain nombre d'examens ont été pratiqués.

a. Examens biologiques : aucune anomalie biologique n'a été mise en évidence.

Les examens du ionogramme sanguin, de la glycémie, de la calcémie ont toujours été normaux.

Les numérations formules du sang périphérique se sont toujours avérées normales ; l'enfant est de groupe A Rhésus positif.

L'électrophorèse des protéines sériques est normale.

Les sérologies de la rubéole , de la toxoplasmose, de la maladie des inclusions cytomégaliques, pratiquées systématiquement à la recherche d'une possible foetopathie infectieuse, ont été considérées comme négatives.

b. Etude du caryotype : Il a bien sur été pratiqué un caryotype à partir de cultures de leucocytes. Cet examen a montré une formule chromosomique normale : 46 XX (Institut Pasteur de Lyon - Madame le Dr C. LAURENT - n° 9121).

c. Autres examens complémentaires :

Bien que l'auscultation cardiaque soit strictement normale, un électrocardiogramme a été pratiqué à titre systématique : tracé normal.

Des examens électroencéphalographiques ont été pratiqués à plusieurs reprises, montrant un discret retard de maturation, mais à aucun moment des signes de comitialité.

Plusieurs examens ophtalmologiques ont montré l'absence d'anomalies optiques ; le fond d'oeil est normal. Mais il a été noté un défaut de coordination oculo-motrice du à un mauvais réflexe de fixation.

Il n'a pas pu être encore pratiqué de tests audiométriques, mais, aussi bien à la voix qu'aux objets sonores (clochettes, tambour), Marie-Line nous a semblé avoir une audition normale.

d. Etude des dermatoglyphes :

Cette étude a été réalisée au Centre de Génétique de l'Hôpital Debrousse, par Madame le Dr CRESSENS (examen n° 73202), sur les dermatoglyphes de la main. De nombreuses particularités ont été décelées. Les plis de flexion sont normaux à droite, mais forment une image de pli palmaire unique à gauche. Position à droite et à gauche du triradius axial en t'. On note, au niveau des doigts, des figures digitales variées, la présence d'une boucle radiale au niveau du pouce gauche ; le tableau n° 1, page 10 rassemble ces éléments.

| | Droite | Gauche |
|---|---|---|
| Pli palmaire | Normal | Unique |
| Triradius axial | t' | t' |
| Indice de transversalité. | 27 | 18 |
| Triradii sous-digitaux | complets | absence de "c" |
| Figures digitale | $\omega_I Lu_{II} Lu_{III} Lu_{IV} \omega$ (V V') | $Lr_I Lu_{II} Lu_{III} \omega_{IV} \omega$ (V' V'' V''') |

Tableau n° 1 Analyse des dermatoglyphes de Marie-Line B...

*Légende : ω : tourbillon*
*Lu : boucle à orientation cubitale*
*Lr : boucle à orientation radiale*
*V' V'' V''' : doigts surnuméraires.*

e. Bilan radiologique :

Outre les radiographies squelettiques mentionnées plus haut, une urographie intraveineuse a été pratiquée. Les reins, les uretères et la vessie sont normaux.

La radiographie thoracique de face montre une image normale tant sur le plan de l'image cardiaque que sur le plan pulmonaire ; l'ombre thymique est normale.

f. Bilan psycho-moteur :

Le développement psycho-intellectuel et psycho-moteur de Marie-Line B.. est suivi régulièrement par le même observateur, Mademoiselle MOREL, psychologue du Service, et dans les mêmes conditions d'examen.

A huit mois, le retard est global et homogène. L'âge de développement, évalué selon le test de Brunet-Lézine, est de 4 mois et demi. Ultérieurement ce retard s'est maintenu tout en devenant hétérogène. Le QD a été chiffré, au cours des examens successifs, à 56, 50, 54, 47 ; le QD peut donc être situé aux alentours de 52 pour notre patiente.

En effet, on note une avance du contrôle postural par rapport au langage et à la coordination motrice. Par ailleurs, la polydactylie entraîne une gène à la préhension des objets que Marie-Line peut difficilement saisir. De même, les importantes déformations des pieds gênent la marche. Ceci a été un argument dans notre décision d'intervention orthopédique corrective chez notre patiente.

En résumé, le retard porte plus sur les performances psychomotrices que sur les critères psycho-intellectuels, autant qu'on puisse en juger à cet âge.

g. Problèmes orthopédiques :

Notre malade a posé de nombreux problèmes à l'orthopédiste, Mr le Dr CAILLE.

Les pieds bots ont été traités de façon classique, d'abord par massages et pose, entre les séances d'une attelle posturale, puis, après immobilisation plâtrée, port d'une attelle de Denis-Browne. Le résultat est satisfaisant à droite ; à gauche une intervention de correction par allongement du tendon d'Achille a été pratiquée le 6 décembre 1976.

Une intervention de correction de la polydactylie a été réalisée le 26 octobre 1976 consistant en la résection des 5ème et 7ème rayons digitaux, le 6ème doigt qui correspondait au métacarpien normal devenant à droite comme à gauche l'auriculaire.

Enfin la correction des malformations de l'avant-pied a été pratiquée le 6 décembre 1976 comportant :

. à droite une résection sagittale du gros orteil syndactyle avec reposition sur le premier rayon et plastie en Z interne associée à une résection du rayon 4 bis.

. à gauche le geste fut identique sur le gros orteil mais résection du rayon 2 bis.

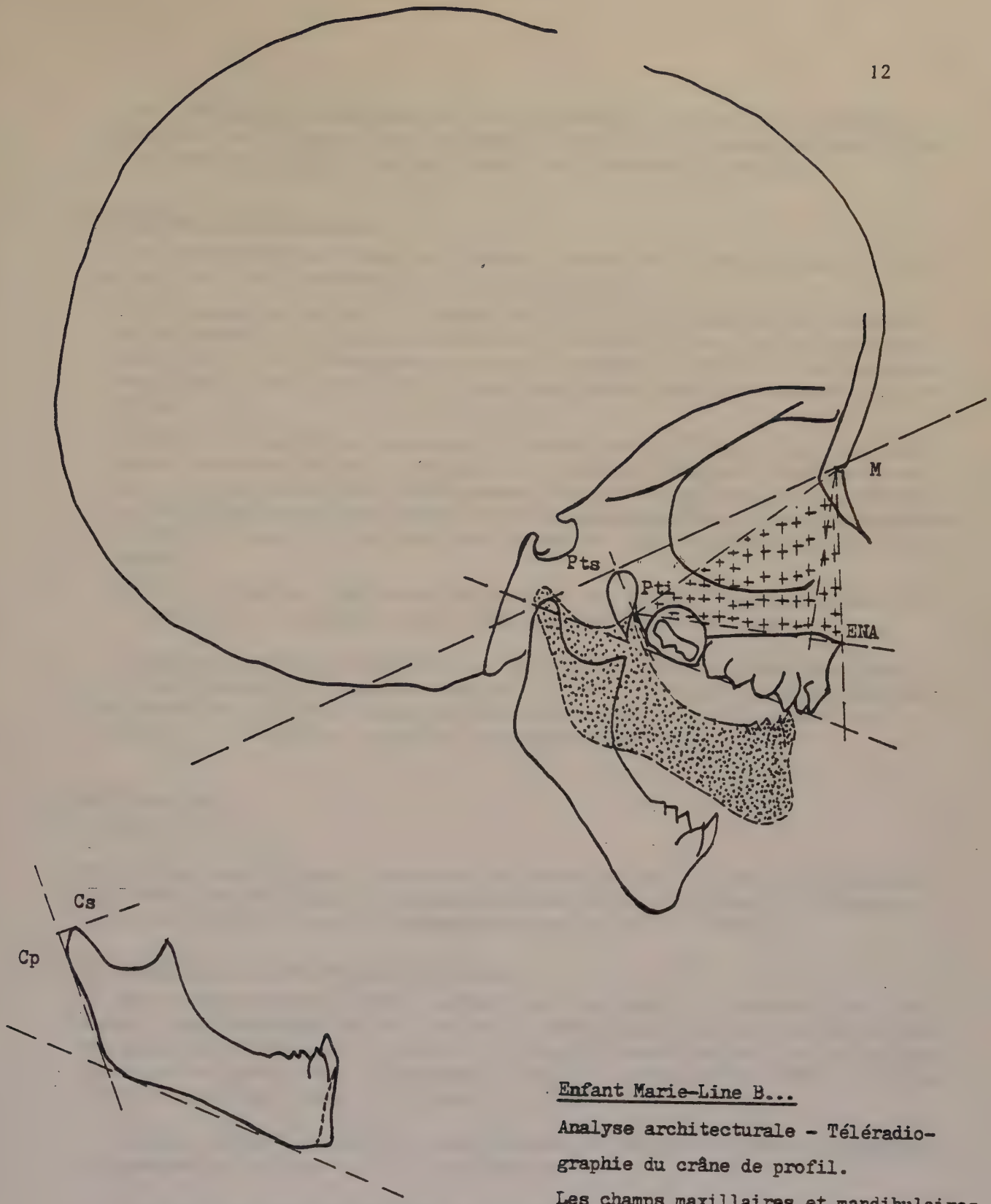


Enfant Marie-Line B...

Analyse architecturale - Téléradiographie du crâne de profil.

Les champs maxillaires et mandibulaires sont normaux. La rétromicrognathie porte sur le corps de la mandibule.

Les principales malformations des extrémités ont donc été corrigées à l'âge de 20 et 22 mois, dans le but de faciliter la préhension des objets et de permettre une marche aisée avec des chaussures normales.

h. Problèmes stomatologiques :

Les malformations orales ont amené à consulter le stomatologue, Mr le Dr AJACQUES. Les problèmes posés portent sur :

- la rétromandibulie due à l'hypoplasie du corps du maxillaire inférieur, ce qui entraîne une dysobturation des deux mâchoires ; ce fait est aggravé par le tic de succion du pouce. A défaut d'amélioration spontanée suffisante, une correction chirurgicale devra être envisagée vers 12 ou 13 ans.
- l'absence d'incisives centrales, l'aspect encore "anarchique" des bourgeons dentaires et de la première dentition, conduira à pratiquer, dès que cela sera possible techniquement (ou sinon sous anesthésie générale), un bilan radiographique précis : orthopantomographie et téléradiographie du crâne de profil. Ces problèmes dentaires imposeront une surveillance suivie.
- enfin un bilan et très certainement une intervention de correction de l'insuffisance vellaire seront nécessaires vers 6 ou 7 ans.

Cependant, ces malformations ne doivent pas être incompatibles avec l'apprentissage de la parole, même si l'enfant présente quelques défauts de phonation. A 23 mois notre malade prononce deux ou trois mots dont "mamman" ; le problème sera donc là aussi neurologique...

## 3. ETUDE FAMILIALE :

Nous avons appris, dès l'admission de notre malade, qu'une soeur porteuse de malformations analogues était née quelques années auparavant. L'observation de cet enfant nous a été communiquée par Mr le Dr VIBERT.

a. Observation de l'enfant Isabelle B... :

Cet enfant, soeur de notre propositus, est née le 12 octobre 1971, au terme d'une grossesse de 38 semaines d'aménnorhée, marquée elle aussi par un important hydramnios. Isabelle B... est le second enfant de la fratrie. Elle est adressée, dès la naissance, dans le service du Dr VIBERT (Service de Pédiatrie C.H. Vienne, dossier n° 71 1016).

L'enfant pèse à l'entrée 2.000 grammes, sa taille est de 47 centimètres, son périmètre crânien de 31,5 centimètres.

L'enfant présente un tableau de détresse respiratoire et une cyanose. La découverte d'un souffle systolique a fait suspecter une cardiopathie congénitale considérée comme une communication interventriculaire.

Le tableau polymalformatif était évident associant :

- d'une part des malformations orales avec un rétrognathisme dû à un micrognathisme, un palais ogival, une glossoptose, une agénésie du voile du palais. Les gencives étaient incisées et difformes.
- d'autre part des malformations des extrémités avec polydactylie des mains et des pieds et, à droite comme à gauche, un gros orteil double et syndactyle.

Radiologiquement, on compte 6 orteils ; le 5ème orteil correspond à un métatarsien hypoplasique. Les gros orteils doubles et syndactyles comportent chacun deux squelettes phalangiens complets répondant à un premier métatarsien de forme globuleuse.

Le reste du squelette est normal. L'angle nasion-selle-basion est de 117°.

Il existait des pieds bots varus équins des deux côtés.

Par ailleurs on relevait :

- une "ankylose du genou gauche",
- la présence d'un pli palmaire unique aux deux mains,
- un "kyste hyménéal" très certainement conséquence d'un hydrocolpos néo-natal.

Aucune anomalie biologique n'a été mise en évidence parmi les examens pratiqués. L'examen du caryotype a montré une formule chromosomique normale 46 XX (Institut Pasteur de Lyon, Dr C. LAURENT, examen n° 4662).

L'ECG montrait un rythme sinusal à 200 par minute, un axe de QRS à +90° et des signes de surcharge gauche en dérivations précordiales.

L'enfant est décédée à l'âge de huit jours. La vérification anatomique a prouvé la présence d'un important canal de communication interventriculaire.

L'observation de cet enfant, soeur de notre proposante, lui est donc en tous points superposable sur le plan des dysmorphies et nous pensons pouvoir affirmer là aussi le diagnostic de Syndrome de MOHR.

b. Etude généalogique :

La présence de deux soeurs au sein de la même fratrie porteuse d'un syndrome de MOHR nous a conduit à étudier l'arbre généalogique de la famille B... Celui-ci est représenté page 14'(*)

Les parents ne sont pas consanguins et sont d'origine géographique différente. Le premier enfant de la fratrie est un garçon en parfaite santé. L'arbre généalogique n'apporte cependant que peu d'enseignements complémentaires, même s'il fait apparaître de part et d'autre une riche pathologie qu'il a d'ailleurs été difficile de préciser sous l'angle séméiologique.

Tout au plus peut-on retenir une très discrète asymétrie faciale chez la mère, asymétrie suffisament évidente chez une grand-tante du côté maternel pour qu'elle nous soit spontanément signalée lors de l'interrogatoire. Nous nous garderons cependant d'interpréter ces signes mineurs comme témoin d'hétérozygotisme.

Cette présence de deux soeurs atteintes nées de parents normaux nous parait compatible avec un mode de transmission récessif autosomique du syndrome de MOHR.

(*) *Notre patiente a été examinée en consultation de Génétique par Mr le Pr.Ag. GUIBAUD ; nous reviendrons sur ces problèmes plus loin lors de la discussion du conseil génétique.*

ARBRE GENEALOGIQUE DE LA FAMILLE B...

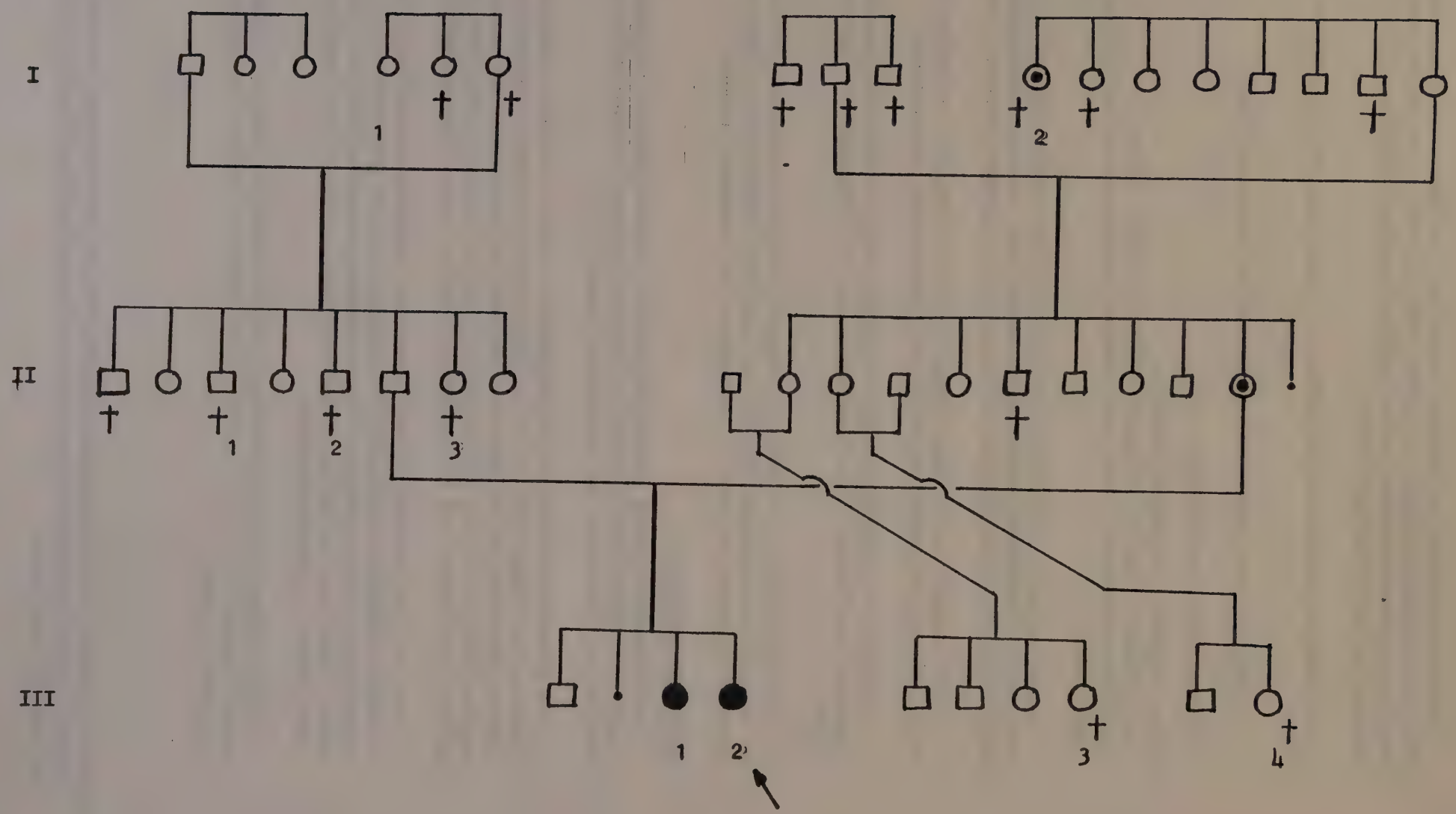

ARBRE GENEALOGIQUE DE LA FAMILLE B...

---

*Légende :*

● : *Syndrome de MOHR*

⊙ : *Asymétrie du visage*

I 1 : *Sujet atteint d'une malformation de hanche*

I 2 : *Décès à 40 ans de cause non connue.*

II 1 } II 2 } : *Décès en bas-âge de méningite ; sujets porteurs d'une paraplégie et d'une malformation du système nerveux central (sans que l'on puisse obtenir plus de précision).*

II 3 : *Décès à 6 mois (oedème pulmonaire).*

III 1 : *Enfant Isabelle B... (observation n° 19) : décès à 8 jours de vie de cardiopathie.*

III 2 ↖ : *Enfant Marie-Line B..., notre propositus.*

III 3 : *Décès à l'âge de quelques semaines de cause inconnue.*

III 4 : *Décès à 8 mois (cardiopathie cyonogène ?).*

# -OBSERVATIONS DE LA LITTERATURE-

Parmi les nombreux cas de syndrome oro-facio-digitaux publiés ces dernières années, un certain nombre de cas sont des syndromes de MOHR. Cependant, dans les observations les plus anciennes, les auteurs ne distinguent pas entre les deux types de syndromes oro-facio-digitaux, le type I ou syndrome de PAPILLON-LEAGE et PSAUME (20-56-64) et le type II ou syndrome de MOHR (13-31-88-112).

Nous étudierons donc d'abord les cas de syndrome de MOHR, soit publiés en tant que tel, soit sous une autre dénomination ; puis nous nous intéresserons à certains cas prêtant à discussion.

## LES CAS DE LA LITTERATURE :

En 1941, Otto L. MOHR (77) publie un cas de syndrome héréditaire "subléthal" chez l'homme. Cette étude concernait un garçon de huit mois présentant :

- des malformations orales : une langue polylobée, un palais ogival, des anomalies de la machoire inférieure.
- des malformations digitales atteignant les quatre extrémités : polydactylie, syndactylie, brachydactylie et une duplication bilatérale des gros orteils.

Cet enfant présentait un retard de développement psycho-moteur. Il était le septième de sa fratrie. Trois de ses ainés présentant des malformations analogues étaient décédés en bas âge de "cause inconnue".

Les parents étaient normaux, non-consanguins ; les trois frères de la mère étaient parfaitement sains.

MOHR conclut à une transmission "par un gène subléthal, récessif lié au sexe, pour lequel la mère serait hétérozygote".

Quatre ans plus tard, O. CLAUSSEN (15) présente le cas d'un garçon de cinq ans ayant les mêmes malformations. Cet enfant était le cousin de celui présenté par MOHR. De plus, il existe une consanguinité entre les parents. Outre son rapport avec le cas princeps, il s'agit de la seule observation avec celle de PFEIFFER (88), mettant en cause une consanguinité, en l'occurence ici au 5ème degré. L'arbre généalogique remarquable établi par l'auteur, établissant le mode de transmission récessif autosomique de ce syndrome, se devait de figurer dans ce travail (page 17).

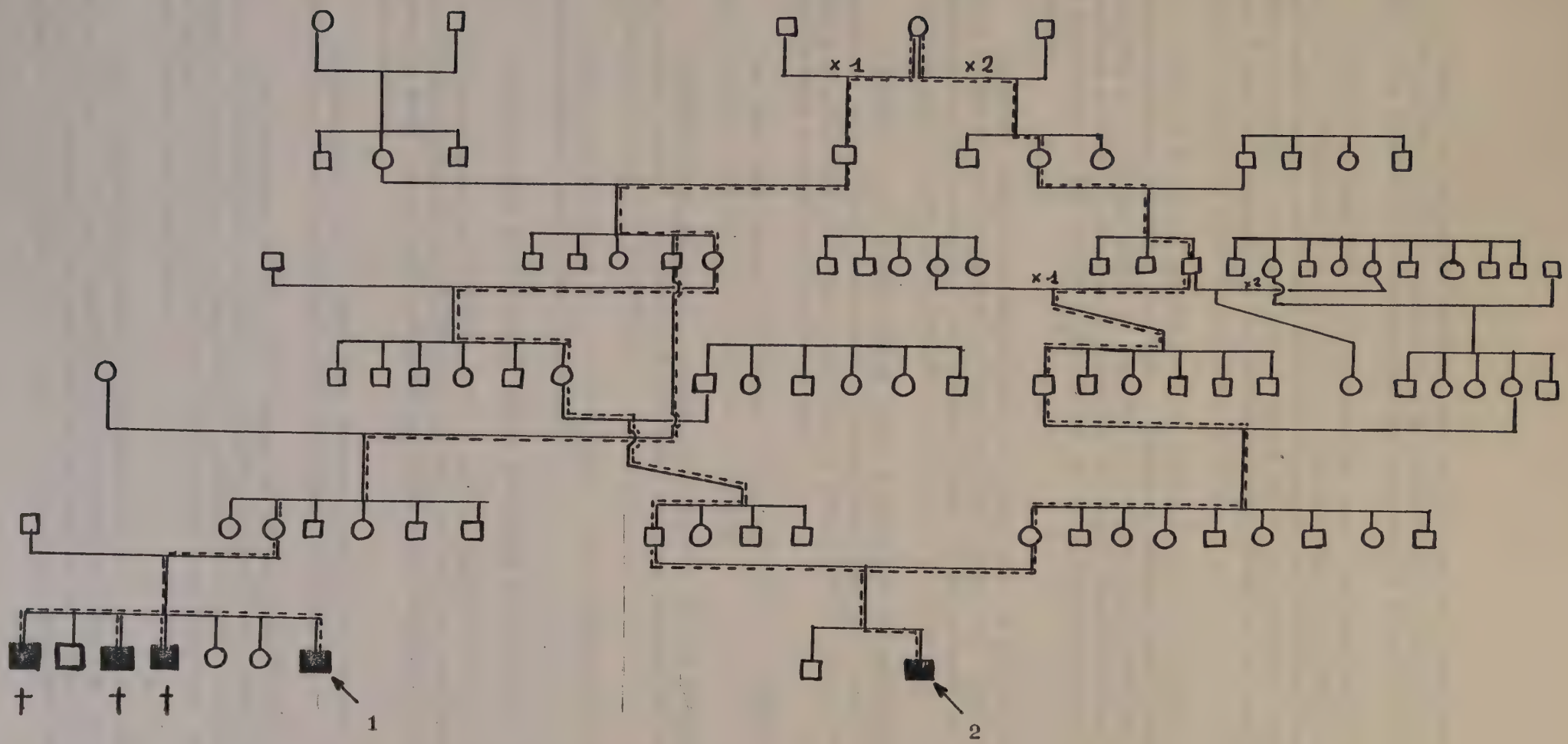


Arbre généalogique des observations de MOHR et de CLAUSSEN

1 propositus de Mohr
2 propositus de Claussen

Parmi les cas ultérieurs publiés en tous points identiques cliniquement, en particulier en ce qui concerne les malformations digitales, les cas de KUSHNICK (64) et de MANDELL (72) concernent des garçons. Il s'agit de cas isolés.

RIMOIN et EDGERTON (93) publient le cas d'un frère et d'une soeur en insistant sur l'hétérogénéité clinique et génétique des syndromes oro-facio-digitaux. Ces auteurs concluent à une hérédité récessive autosomique dans le syndrome de MOHR et proposent les premiers la dénomination de syndrome oro-facio-digital de type I pour le syndrome de PAPILLON-LEAGE et PSAUME et de syndrome oro-facio-digital de type II pour le syndrome de MOHR.

Dans sa thèse C. HUGUET (56) rapporte le cas d'un garçon atteint de syndrome oro-facio-digital. Bien que l'auteur n'emploie pas le terme et parle de syndrome de PAPILLON-LEAGE et PSAUME, il s'agit indubitablement d'un authentique syndrome de MOHR, comme le prouvent la relative discrètion des signes endobuccaux, la polydactylie des mains et des pieds et la polysyndactylie bilatérale des gros orteils.

En 1970, FOSSIEZ et LAFOURCADE (31) publient le cas d'un frère et d'une soeur présentant un syndrome de MOHR et établissent une "grille" diagnostique du syndrome oro-facio-digital. Le tableau (page 23/24) reprend en les complétant ces critères pour l'étude des observations de la littérature.

La thèse de H. KEMPF-ISSLER (60), à propos d'un cas personnel typique, retrouve 11 cas de la littérature. L'auteur souligne le critère diagnostic important que constitue la polysyndactylie du gros orteil, ainsi que la fréquente association de graves tares viscérales.

Les cas ultérieurs de PFEIFFER (88), LEVY (66), et GUSTAVSON (47) concernent deux fois une fille et une fois un garçon.

PFEIFFER insiste sur le retard psychomoteur de son patient qui présente un tableau complet et typique de l'affection. Les parents de cet enfant sont consanguins, mais non atteints.

LEVY insiste quant à lui sur le gros orteil syndactyle, bilatéral, comme signe diagnostic majeur de l'affection.

L'observation de GUSTAVSON amène aux mêmes conclusions.

L'observation de DITTMER (20), bien que publiée sous le vocable de syndrome de PAPILLON-LEAGE et PSAUME, correspond en fait et sans ambiguité à un syndrome de MOHR. Le patient présente en outre une hydrocéphalie interne d'importance moyenne.

Le cas décrit par LYONS (68) concerne une fille atteinte de syndrome de MOHR et dont l'un des frères serait également atteint.

Plus récemment TOWNES (106) rapporte un cas indiscutable de syndrome oro-facio-digital de type II avec des signes digitaux bien notés, un gros orteil double et syndactyle des deux côtés, associés aux signes classiques endo-buccaux. Ce patient présente en outre un retard mental sans nul doute en rapport avec un kyste porencéphalique opéré.

Dans l'important travail de BÜTTNER (8) sur les pseudarthroses congénitales du tibia, il est rapporté un cas féminin de syndrome oro-facio-digital. Cet enfant présente la majeure partie des traits de l'affection en particulier celles de la sphère oro-faciale ainsi qu'une polysyndactylie bilatérale des gros

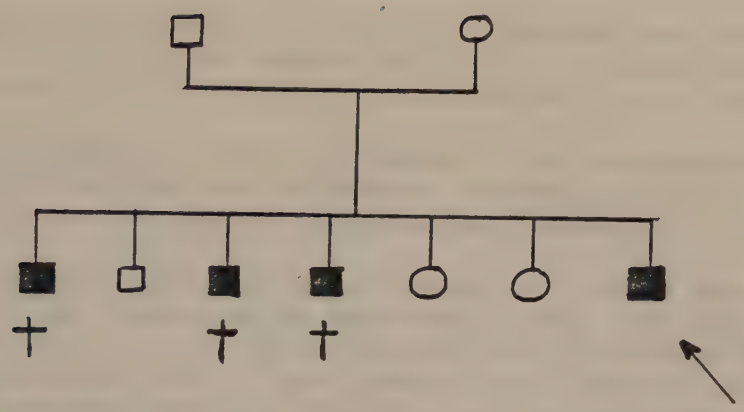

Fig. 1: Arbre généalogique de MOHR(77).

La flèche indique le propositus de l'observation.

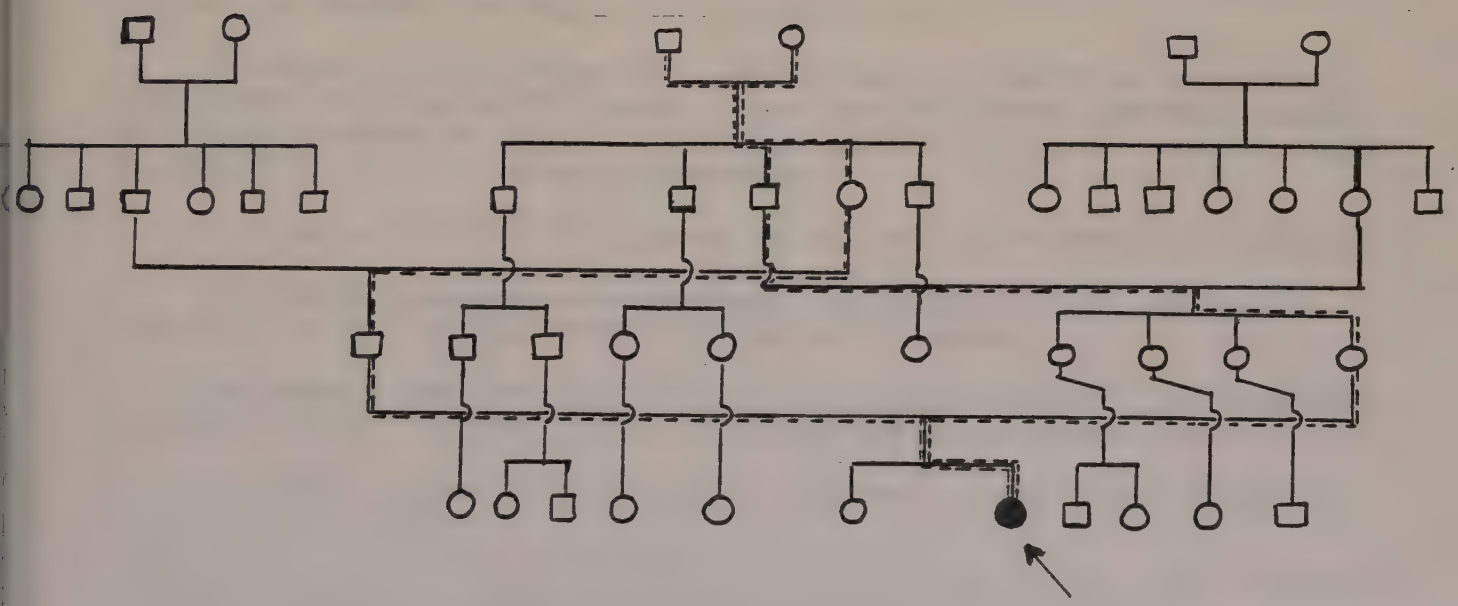

Fig. 2: Arbre généalogique de PFEIFFER ( 88 ).

La flèche indique le propositus de l'observation.

orteils. L'association a une pseudarthrose congénitale du tibia ne doit pas empêcher de classer cette observation comme syndrome de MOHR ainsi que le font FUHRMAN et STAHL (33).

Nous avons pu ainsi colliger 17 observations, certaines de la littérature médicale, qui sont résumées dans le tableau des pages

Nous complétons ce tableau par nos deux observations personnelles (n° 18 pour l'observation de l'enfant Marie-Line B... notre propositus, n° 19 pour sa soeur) ce qui porte à 19 le nombre des cas recencés dans ce travail.

Un certain nombre de travaux concernant, très vraisemblablement, des cas de syndrome de MOHR ne figurent pas dans ce tableau, car nous n'avons pas pu nous procurer les publications correspondantes (7-33-82).

FUHRMANN et STAHL (33) font certainement la revue la plus complète de la littérature et citent, comme cas de syndrome de MOHR, les observations de OTTO (82) -qui serait alors le plus ancien cas décrit-, de BURIAN (7) , de BEDOYA (33) ainsi que celui de WOLF (114). C'est pourquoi, en l'absence de la description initiale et d'étude séméiologique complète, ces cas authentiques ne figurent pas dans le tableau récapitulatif.

Ces derniers auteurs sont très stricts sur leurs critères diagnostiques, se référant notamment à la duplication bilatérale du gros orteil considérée par eux comme une caractéristique obligatoire du syndrome de MOHR.

Nous leur obéissons aussi lorsqu'ils excluent du cadre du syndrome de MOHR les observations de MACE (69), GUALBERTO (46) PADGETT (82 bis), BEDOYA (4) et HOOFT et JONGBLOET (54).

H. KEMPF-ISSLER rapporte elle aussi dans sa thèse, comme syndrome oro-facio-digital de type II, le cas publié par OTTO concernant un garçon porteur d'un bec de lièvre, d'une langue polylobée, d'une hexadactylie de la main droite et d'une polysyndactylie bilatérale des gros orteils.

Le malade qui fit l'objet de la communication de MARTIN et Coll. (74) se rapproche du syndrome de MOHR, comme le souligne les auteurs eux-mêmes ; mais ce cas est incomplet et surtout incomplètement exploré en raison du décès rapide du patient à 1 jour de vie par cardiopathie.

La thèse de CHONG-SIT (13) expose le cas familial de FOSSIEZ et LAFOURCADE.

Nous avons également eu connaissance d'un cas masculin de syndrome de MOHR (65), qui est mort subitement à l'âge de trois mois.

Une place à part doit être faite au cas masculin présenté d'abord par HALL et JASION (48) puis secondairement par SENSENBRENNER et JORGENSON (101).

Il s'agit d'un garçon présentant de nombreux critères d'un syndrome oro-facio-digital de type II :

- sur le plan oral sont présents l'hypertrophie des freins, des tumeurs linguales, un palais ogival et l'absence des incisives centrales supérieures.
- sur le plan facial, on note un élargissement de la base du nez, une pointe anormale du nez, une fissure incomplète de la lèvre supérieure et une microrétrognathie.

- les anomalies des doigts sont discrètes limitées à une clinodactylie du 5ème doigt, sans qu'il existe de polydactylie. Le critère de polysyndactylie des orteils est ici difficile à affirmer : en effet les deux publications sont postérieures à une intervention pratiquée à 6 mois ayant consisté en la correction d'orteils surnuméraires, et le seul document antérieur est une photographie qui semble montrer plus un orteil surnuméraire accolé au 1er orteil qu'une polysyndactylie vrai du gros orteil comme elle est habituellement rencontrée dans le syndrome de MOHR. De plus, les clichés radiographiques ultérieurs montrent un premier métatarsien normal.

D'autre part ce garçon présente de nombreuses dysmorphies : petite taille, cage thoracique très petite ayant entraîné de sérieuses difficultés respiratoires, et de nombreuses imperfections squelettiques : coxa plana marquée bilatérale, hypoplasie des épiphyses tibiales proximales, raccourcissement mésomélique, vertèbres anormales présentant une encoche sur leur bord antérieur et entraînant un retrécissement du canal médullaire.

Enfin ce garçon a un retard de développement intellectuel, une surdité et une cardiopathie.

Quoique se rapprochant beaucoup du syndrome de MOHR, nous n'avons pas cité ce cas dans le tableau général, les auteurs eux-mêmes n'étant pas affirmatif et parlant d'entité nouvelle, évoquant une dysplasie thoracique asphyxiante ou une "dysplasie squelettique".

Le tableau ci-après rassemble les observations suivantes de la littérature :

- n° 1 : O. MOHR (77)
- n° 2 : O. CLAUSSEN (15)
- n° 3 : Th. KUSHNICK et Coll. (64)
- n° 4 : F. MANDELL et Coll. (72)
- n° 5 : cas 1 de RIMOIN et EDGERTON (93)
- n° 6 : cas 2 de RIMOIN et EDGERTON (93)
- n° 7 : Ch. HUGUET (56)
- n° 8 : cas 2 de FOSSIEZ et LAFOURCADE (31)
- n° 9 : cas 1 de FOSSIEZ et LAFOURCADE (31)
- n° 10 : H. KEMPF-ISSLER (60)
- n° 11 : R.A. PFEIFFER (88)
- n° 12 : E.P. LEVY (66)
- n° 13 : J. DITTMER (20)
- n° 14 : D.L. LYONS (68)
- n° 15 : M.H. GUSTAVSON (47)
- n° 16 : P.L. TOWNES (106)
- n° 17 : A. BÜTTNER (8)
- n° 18 : cas 1 de notre étude
- n° 19 : cas 2 de notre étude.

. La présence d'un caractère est noté par : +

. Le sexe masculin est noté par : M

. Le sexe féminin par : F

. La partie du tableau rappelant les autres anomalies renvoie à la liste ci-jointe des caractères ou dysmorphies notés chez ces patients mais ne faisant pas partie du syndrome de MOHR.

. L'âge des parents est noté en années, à la naissance de l'enfant. Le signe : ? indique que ce renseignement ne figure pas dans la publication.

. Le numéro entre parenthèses suivant le signe + dans la rubrique cas familiaux renvoie à l'observation correspondante du tableau.

. Toutes les fois où il a été pratiqué, le caryotype est indiqué. La mention ECH. pour "échec", signifie que cet examen a été pratiqué mais que sa réalisation a échoué.

---

a : porencéphalie b : hydrocéphalie c : asymétrie faciale

d : pieds bots e : crises convulsives f : cardiopathie

g : troubles respiratoires/tachypnée h : pavillon de l'oreille anormal

i : surdité j : absence de la 2ème phalange du 5ème doigt

k : hernie inguinale m : anomalie génitale n : trouble de la vision : nystagmus et/ou gène à la coordination oculo-motrice.

| % | Caractéristiques | Auteurs | MOHR | CLAUSSEN | KUSHNICK | MANDELL | RIMOIN et EDGERTON | | HUGUET | FOSSIEZ et LAFOURCADE | | KEMPF-ISSLER | PFEIFFER | LEVY | DITTMER | LYONS | GUSTAVSON | TOWNES | BUTTNER | Obs. n° 1 | Obs. n° 2 |
|---|---|---|---|---|---|---|---|---|---|---|---|---|---|---|---|---|---|---|---|---|---|
| | | n° | 1 | 2 | 3 | 4 | 5 | 6 | 7 | 8 | 9 | 10 | 11 | 12 | 13 | 14 | 15 | 16 | 17 | 18 | 19 |
| | | Sexe | M | M | M | M | M | F | M | F | M | M | F | M | M | F | F | F | F | F | F |
| | Anomalies orales | | | | | | | | | | | | | | | | | | | | |
| 63,1 | freins hypertrophiés | | | | + | + | + | + | + | + | | + | + | | | | | + | + | + | + |
| 73,6 | langue polylobée | | + | + | + | + | + | + | + | | + | | + | | + | | | + | + | + | + |
| 52,6 | tumeur linguale | | + | + | | + | + | + | | + | | + | + | | | | + | + | | | |
| 73,6 | palais ogival | | + | + | + | + | + | | | + | | + | + | + | + | | + | | + | + | + |
| 31,5 | division palatine | | | | | | | + | | | | | + | | | + | | + | + | + | |
| | Anomalies dentaires | | | | | | | | | | | | | | | | | | | | |
| 31,5 | - de forme | | | | + | | + | | + | | | | + | | + | | | | + | | |
| 26,3 | - de nombre | | | | | | + | | + | | + | | + | | | | | | | + | |
| 15,7 | - de position | | | | | | | | | + | | | + | | | | | | | + | |
| 5,o | fissure du maxillaire sup. | | | | | + | | | | | | | | | | | | | | | |
| | Anomalies faciales | | | | | | | | | | | | | | | | | | | | |
| 57,8 | hypertélorisme | | | | + | + | + | + | + | + | | + | | + | + | | + | | | + | |
| | anomalies du nez | | | | | | | | | | | | | | | | | | | | |
| 31,5 | - base élargie | | | | | | | | + | + | | + | + | + | | | | | | + | |
| 15,7 | - ailes hypoplasiées | | | | | + | | | + | + | | | | | | | | | | | |
| 26,3 | - pointe anormale | | | | | | + | + | | | | + | | + | | | | | | + | |
| 57,8 | lèvre supérieure fissurée | | | | + | + | + | + | + | | | + | + | + | + | + | | | | + | |
| 15,7 | hypoplasie malaire | | | | | | + | + | | | | | | + | | | | | | | |
| 52,6 | hypoplasie du maxillaire inf. | | | | + | | + | + | + | | | + | | + | + | | | + | | + | + |
| 15,7 | bosse frontale | | | | | + | | | | + | + | | | | | | | | | | |

Syndrome de MOHR - Anomalies Orales et Faciales

Tableau n° 3

| % | Auteurs / Caractéristiques | MOHR 1 | CLAUSSEN 2 | KUSHNICK 3 | MANDELL 4 | RIMOIN et EDGERTON 5 | 6 | HUGUET 7 | FOSSIEZ et LAFOURCADE 8 | 9 | KEMPF-ISSLER 10 | PFEIFFER 11 | LEVY 12 | DITTMER 13 | LYONS 14 | GUSTAVSON 15 | TOWNES 16 | BUTTNER 17 | Obs. n° 1 18 | Obs. n° 2 19 |
|---|---|---|---|---|---|---|---|---|---|---|---|---|---|---|---|---|---|---|---|---|
| | Anomalies des doigts | | | | | | | | | | | | | | | | | | | |
| 47,3 | brachydactylie | + | | + | | + | + | | | | + | + | + | | | | | | + | + |
| 52,6 | syndactylie | + | | | + | | + | | + | | | | + | + | | | + | + | + | + |
| 42,1 | clinodactylie | + | | | | + | + | | + | | + | | | + | + | | + | | | |
| 73,6 | polydactylie | | + | | + | | | + | + | + | + | + | | + | + | + | + | + | + | + |
| | Anomalies des orteils | | | | | | | | | | | | | | | | | | | |
| 100 | syndactylie | + | + | + | + | + | + | + | + | + | + | + | + | + | + | + | + | + | + | + |
| 15,7 | clinodactylie | | | | | | + | | | | | | + | | | + | | | | |
| 75,9 | polydactylie | + | + | | + | + | + | | + | + | + | + | | + | + | + | | + | + | + |
| 100 | duplication bilatérale du premier orteil | + | + | + | + | + | + | + | + | + | + | + | + | + | + | + | + | + | + | + |
| 63,1 | Retard mental | + | + | + | + | | | + | + | + | | + | | + | | + | + | | + | |
| 26,3 | Alopécie | | | + | + | | | + | | + | | | | | | | + | | | |
| 10,5 | séborrhée malaire | | | + | | | | | | | | | | | | | + | | | |
| | Caryotype | -- | -- | 47XY | 46XY | 46XY | 46XX | ECH | 46XX | 46XY | ECH | - | 46XY | - | - | 46XX | 46XX | - | 46XX | 46XX |
| | Cas familiaux | +(2) | +(1) | - | - | +(6) | +(5) | - | +(9) | +(8) | - | - | - | - | - | - | - | - | +(19) | +(18) |
| | Age des parents Mère | ? | ? | 16 | 32 | ? | ? | 22 | ? | ? | ? | ? | 36 | 28 | ? | 22 | 20 | ? | 32 | 29 |
| | Père | | | 17 | 34 | | | 23 | | | | | 41 | 32 | | 24 | 20 | | 34 | 31 |
| | Autres anomalies | | | b/g | | i/m | | c/d h | h/i m/n | b/d e/h n | d/f j | | i/k | b | | g/i n | a | f | c/d e/h m/n | d/f h/m |

Syndrome de MOHR - Anomalies digitales - Autres anomalies

Tableau n° 4

OBSERVATION DE PLACE NOSOLOGIQUE IMPRECISE :

Un certain nombre d'observations de la littérature concernant des malformations de la face, de la bouche et des extrémités pose de difficiles problèmes de classement. Nous allons, ci-dessous, les relater rapidement.

Le cas présenté par WAHRMAN et Coll. (111) concerne un garçon de 10 mois dont les parents sont âgés de 36 et 40 ans, de famille juive Ashkenaze, et dont une soeur est décédée de maladie de TAY-SACHS.

Ce patient présente les malformations habituellement rencontrées dans le syndrome oro-facio-digital, avec cependant des malformations endobuccales marquées et de plus discrètes anomalies des extrémités. En effet, seuls étaient notés une syndactylie des doigts et un gros orteil double du côté droit ; en outre, cet enfant avait un retard mental et, à la pneumoencéphalographie gazeuse, une agénésie du corps calleux.

L'aspect clinique de cet enfant masculin est plus celui d'un syndrome de PAPILLON-LEAGE et PSAUME que d'un syndrome de MOHR. Or son caryotype est celui d'un Klinefelter : 47 XXY.

Les auteurs concluent :

. à une coïncidence quant à la présence chez le même patient d'un Klinefelter et d'un syndrome oro-facio-digital,
. à un rôle "protecteur" du deuxième chromosome X, expliquant la survie d'un garçon porteur du gène muté du syndrome oro-facio-digital de type I, habituellement léthal chez le garçon hémizygote.

Les deux frères faisant l'objet de la communication de HOOFT et JONGBLOET (54) diffèrent plus sensiblement des classiques syndromes oro-facio-digitaux. Ils présentaient tous les deux une langue festonnée, une malformation palatine, un sixième doigt à chaque main. De plus, chez les deux frères, on notait des troubles de déglutition avec des accès de cyanose et l'un des deux était atteint de malformations oculaires ; iris foncé, colobome de la papille, choriorétinite et microphtalmie. Enfin, chez aucun des deux frères on ne relevait ni polydactylie, ni duplication des gros orteils.

Cet ensemble polymalformatif nous parait trop incomplet pour entrer dans le cadre du syndrome de MOHR, d'autant que les anomalies oculaires ne sont notées ni dans l'un ni dans l'autre des syndromes oro-facio-digitaux.

Le classement de cette observation reste donc difficile ; WALBAUM (110) la rapproche du syndrome "C" de OPITZ (81).

Le garçon de 14 mois présenté par HELBIG (50) ne doit pas être classé comme dans certains travaux (60) en tant que syndrome oro-facio-digital type II, mais comme l'indique d'ailleurs l'auteur en tant que dysplasie linguofaciale de GROB (44) ; en effet, la fissure labiale concerne la lèvre inférieure et les malformations des orteils se limitent à une syndactylie entre les 2ème et 3ème orteils gauches, une clinodactylie et une brachydactylie des 2ème et 5ème doigts.

Le cas féminin rapporté par DODGE et KERNOHAN (23) est plus litigieux. En effet, si les malformations oro-faciales sont davantage en faveur d'un syndrome de PAPILLON-LEAGE et PSAUME, il existe un gros orteil double à droite. Cependant, l'examen radiographique n'est pas celui habituellement rencontré : le premier métatarsien est normal et répond à un squelette phalangien normal auquel est accolé un deuxième squelette phalangien presque vestigial.

Pour ces raisons, cette observation nous parait devoir être classé en tant que syndrome oro-facio-digital de type I.

Les deux cas masculins de FOGH ANDERSON (30) sont trop succinctement décrits pour être analysés, de même que le cas n° 2 de KOBERG (62).

Le cas de MACE (69) concerne une petite fille porteuse de malformations buccales, de syndactylie des doigts et des orteils et d'un orteil supplémentaire au bord externe du pied. Il s'agit donc vraisenblablement d'un syndrome de PAPILLON-LEAGE et PSAUME.

De même, l'observation de BEDOYA (4) d'un nouveau-né féminin présentant une gueule de loup, des anomalies linguales, une hypoplasie du maxillaire inférieur mais aussi des malformations cardiaques (C.I.V., canal artériel), osseuses (anomalies de la trame), génitales (hydrocolpos, épithélium muco-sécrétant) et digestives (malrotation colique, agénésie de la vésicule biliaire) ne saurait faire porter le diagnostic de syndrome de MOHR sur la simple notion de polydactylie sans duplication bilatérale des gros orteils.

SEGNI et Coll. (100) citent le cas d'un garçon présentant effectivement de nombreux stigmates du syndrome oro-facio-digital. Si les malformations oro-faciales sont assez nettes, en revanche les anomalies des doigts et des orteils sont réduites à une simple hexadactylie et il n'y a pas de gros orteil syndactyle. Si, comme nous l'avons vu plus haut, on considère ce dernier signe comme un caractère obligatoire (33), on ne peut retenir cette observation en tant que syndrome de MOHR. Les auteurs, quant à eux, concluent soit à une mutation de novo, soit à un syndrome oro-facio-digital à transmission récessive autosomique.

Quoi qu'il en soit, la place de cette observation reste difficile à définir.

Des trois patients décrits par KOBERG et Coll. (63), deux cas féminins sont des syndromes de PAPILLON-LEAGE et PSAUME, le troisième, un garçon présente des anomalies buccales et faciales compatibles avec un syndrome oro-facio-digital ; mais les anomalies digitales sont limitées à une brachydactylie, et des syndactylies des 2ème, 3ème, 4ème et 5ème orteils du pied droit.

Il existe de plus de nombreuses caries dentaires et le développement intellectuel est normal.

Nous pouvons peut être rapprocher cette observation de celle de SEGNI et de celle de HELBIG et, avec FUHRMAN et STAHL (33), considérer ces cas comme différents à la fois du syndrome de PAPILLON-LEAGE et PSAUME et du syndrome de MOHR.

Sous le titre de "syndrome oro-facio-digital chez un adulte male", CHAURASIA et Coll. (11) présente un cas masculin isolé. Ce patient ne doit pas être retenu comme syndrome de MOHR en raison de l'absence d'anomalies de la langue et des freins buccaux, de la présence de toutes les incisives, et, parce que au niveau des extrémités, à une brachydactylie et une syndactylie des doigts s'oppose une oligodactylie des orteils sans anomalie du gros orteil. Pour toutes ces raisons nous ne suivons pas l'auteur qui suggère pour ce cas une variante du syndrome de MOHR.

En somme, à côté de cas certains d'observations publiées de syndrome de MOHR, il existe un certain nombre de cas difficilement classable à l'heure actuelle.

# - C O M M E N T A I R E S -

Ainsi défini et parfaitement autonomisé, le syndrome de MOHR occupe une place nosologique précise, au sein des syndromes oro-facio-digitaux comme parmi les syndromes avoisinants.

Bien qu'exceptionnelle, cette affection mérite d'être reconnue en raison de ses conséquences pronostiques, thérapeutiques et génétiques.

## CRITERES DIAGNOSTIQUES DU SYNDROME DE MOHR :

De l'étude de ces observations, nous pouvons tenter de distinguer les principaux signes du syndrome de MOHR. En effet, il existe une nette différence de fréquence entre les diverses manifestations décrites. Nous pouvons donc classer, selon des rubriques radio-clinique d'une part, génétique d'autre part, les éléments diagnostiques en principaux et secondaires.

Sur le plan facial, nous retiendrons surtout l'hypertélorisme, la fissure incomplète de la lèvre supérieure et le rétrognathisme par hypoplasie radiologiquement vérifiée du corps du maxillaire inférieur.

Les autres signes, hypoplasie des ailes du nez, anomalie de la pointe et élargissement de la base du nez, hypoplasie malaire et bosses frontales sont plus inconstamment décrits dans le syndrome de MOHR.

Les anomalies du pavillon de l'oreille méritent d'être notées.

Sur le plan oral, l'hypertrophie des freins labio-linguaux, la langue polylobée, les tumeurs linguales (3), le palais ogival sont des signes cardinaux ainsi que les anomalies de forme et de position des dents : absence des incisives médianes dans le syndrome de MOHR, alors que ce sont les incisives latérales qui manquent dans le syndrome de PAPILLON-LEAGE et PSAUME.

La division palatine et la fissure du maxillaire supérieur sont moins fréquentes.

Les anomalies digitales sont de tout premier plan dans le syndrome de MOHR à la fois par leur importance et par leur fréquence.

Au niveau des mains la polydactylie, la syndactylie et la brachydactylie sont de grande valeur. La clinodactylie est au second plan.

Au niveau des pieds, la polydactylie et la syndactylie des orteils sont très fréquemment retrouvés.

Mais c'est la polysyndactylie bilatérale du gros orteil, sous forme de deux gros orteils soudés et accolés, qui constitue un signe cardinal toujours retrouvé et nous devons admettre avec de nombreux auteurs (33-47-66) ce signe comme critère obligatoire du syndrome de MOHR.

Cette duplication correspond radiologiquement à un premier métatarsion globuleux de forme irrégulière et dysmorphique répondant à deux squelettes phalangiens distincts et de taille égale ; toutefois, il peut, dans certains cas, exister une syndactylie osseuse entre les phalanges de ce gros orteil.

Parmi les autres signes, la séborrhée malaire et l'alopécie sont rares.

Le retard mental, en revanche, est fréquent et souvent important. Malheureusement, dans la plupart des observations ce retard n'est pas chiffré.

Les valeurs de ce retard mental, dans les différentes observations, sont rassemblées dans le tableau n° 6 page 31. Notons que l'on ne relève que quatre observations où il n'est pas signalé de retard mental.

La surdité de conduction est loin d'être la règle dans le syndrome de MOHR puisqu'elle n'est rencontrée que 4 fois sur 19. En revanche, il est signalé, avec la même fréquence, des troubles de la vision consistant en un nystagmus ou en troubles de la coordination oculo-motrice. Ces phénomènes avaient été remarqués dans notre observation et avaient fait initialement craindre une cécité.

La gravité et la diversité des atteintes viscérales sont à noter : on rencontre 3 fois sur 19 une cardiopathie, 2 fois sur 19 des anomalies respiratoires, 4 fois sur 19 des anomalies neurologiques.

On doit aussi signaler la fréquence des anomalies de l'appareil locomoteur, en particulier des pieds bots (5 cas sur 19), et des malformations génitales (4 fois sur 19).

Le tableau n° 5 page 30 résume ces diverses anomalies, ne faisant pas partie du syndrome de MOHR, mais rencontrées chez certains patients de nos observations.

Pour terminer la série des signes radio-cliniques, la valeur de l'angle nasion-selle-basion est signalée dans 6 observations :

| n° des obs. | Valeur de l'angle |
|---|---|
| 5 | 120° |
| 6 | 130° |
| 8 | "ouvert" |
| 9 | 180° |
| 18 | 117° |
| 19 | 119° |

Si l'on admet comme valeur normale de cet angle basal (nasion-selle-basion) les chiffres de 125° à 143°, on voit qu'il n'est pas possible d'après les cas décrits de tirer une règle de cette donnée.

MALFORMATIONS ASSOCIEES AU SYNDROME DE MOHR

| Classe de malformation | Type | Nombre de cas | Observations personnelles (n°) |
|---|---|---|---|
| I neurologique | Porencéphalie | 1 | |
| | Hydrocéphalie | 3 | |
| | Convulsions | 2 | 18 |
| II cardiaque | Communication interventriculaire | 2 | 19 |
| | Canal artériel | 1 | |
| III ORL et ophtalmologique | Anomalies du pavillon de l'oreille | 5 | 18 - 19 |
| | Surdité | 4 | |
| | Troubles de vision | 4 | 18 |
| IV génitales | Hydrocolpos | 2 | 19 - 19 |
| | Cryptorchidie | 2 | |
| V appareil locomoteur et autres anomalies | Asymétrie faciale | 2 | 18 |
| | Pieds bots | 5 | 18 - 19 |
| | Pseudarthrose congénitale du tibia | 1 | |
| | Absence de la 2ème phalange de l'auriculaire | 1 | |

- tableau n° 5 -

RETARD MENTAL OU PSYCHO-MOTEUR DANS

LE SYNDROME DE MOHR

| n° des observations | Retard mental | Particularités |
|---|---|---|
| 1 | oui | non chiffré |
| 2 | oui | non chiffré |
| 3 | oui | sévère |
| 4 | oui | sévère |
| 5 | non | |
| 6 | non | |
| 7 | oui | non chiffré |
| 8 | oui | sévère |
| 9 | oui | Q.D. = 37 à 6 mois |
| 10 | ? | Décès en bas âge-hypotonie-Absence des R. archaïques |
| 11 | oui | Q.D. = 53 à 17 mois |
| 12 | non | |
| 13 | oui | non chiffré |
| 14 | non | |
| 15 | oui | Q.D. = 23 à 21 mois |
| 16 | oui | non chiffré |
| 17 | ? | |
| 18 | oui | Q.D. = 52 |
| 19 | ? | Décès à 8 jours de vie |

- tableau n° 6 -

ETUDE GENETIQUE :

Sur les 19 observations recensées de syndrome de MOHR, le caryotype a été étudié 11 fois. Il est normal 9 fois ; les deux observations comportant une anomalie sont celle de MANDELL (72), où l'on note un chromosome Y long, caractère familial non pathologique selon l'auteur, et celle de KUSHNICK (64) où est signalée une trisomie du groupe A, très probablement de la première paire. Ces anomalies isolées, et non concordantes, n'intéressent donc certainement pas la mutation ce qui confère peu de valeur à ces particularités (16-36-37-58-67-85-97-98).

En revanche, les dermatoglyphes semblent anormaux dans le syndrome de MOHR (notre observation n° 18) comme dans le syndrome OFD I (12-25).

On ne peut de même tirer aucun argument de l'âge des parents, qui n'est guère différent de la moyenne, puisque l'âge moyen maternel est de 26 ans 4 mois, l'âge moyen paternel de 28 ans 3 mois.

L'étude génétique est essentiellement centrée sur le caractère familial de l'affection attesté par le fait que sur 19 cas, 9 sont en apparence isolés mais 10 sont familiaux.

Dans les publications récentes (31-33-60-66-112), les auteurs concluent à une transmission récessive autosomique du syndrome de MOHR.

En ce sens nous paraissent plaider plusieurs faits :

1. la notion de parents sains, si on excepte 3 cas où sont rencontrés des stigmates mineurs de la maladie (2 fois une perforation vélo-palatine isolée, 1 fois une asymétrie faciale), peut être trace d'hétérozygotisme.
2. la notion d'un taux élevé de consanguinité parmi les parents touchant deux familles sur 15.
3. enfin une sex-ratio équilibrée, avec pour 19 cas, 11 cas masculins (57,8 %) et 8 cas féminins (42,1 %).

Néanmoins, en considérant l'ensemble des fratries marquées par la présence en leur sein d'un ou plusieurs syndromes de MOHR (tableau n° 7 page 34), la discussion porte sur des chiffres un peu différents ; car, outre les 19 cas de référence, 6 cas de syndrome de MOHR sont signalés parmi ces fratries, tous décédés mais indiscutablement selon les auteurs porteurs de l'affection (cas n° 1, 5, 6, 14, 15).

L'étude porte alors sur 16 fratries groupant 41 enfants, sains ou atteints, parmi lesquels la sex-ratio est équilibrée puisque l'on compte 23 garçons (56 %) pour 18 filles (43,9 %).

Mais plusieurs faits nous semblent devoir être signalés :

1. Sur les 41 enfants que comptent ces fratries, 25 sont atteints soit 60,9 %, ce qui est bien différent des 25 % attendus, alors que 16 seulement sont phénotypiquement sains. Cependant il convient d'étudier la répartition des cas de syndrome de MOHR sur ces fratries en écartant comme probant le cas initial de chaque fratrie, soit 16 cas.

   Nous testerons donc l'hypothèse d'une répartition de 25 % de sujets atteints et de 75 % de sujets phénotypiquement sains telle qu'elle doit s'observer en cas de transmission récessive autosomique.

Nous avons les données suivantes :
Population totale P = 41 Probants Pr = 16 Sujets sains S = 16
Sujets atteints M = 25.

D'où le chiffre de la population après élimination des probants :

$$P' = P - Pr$$
$$P' = 41 - 16 = 25$$

et le chiffre des sujets atteints après élimination des probants :

$$M' = M - Pr$$
$$M' = 25 - 16 = 9$$

D'où les chiffres suivants au test $\chi^2$ (104) :

| Données | MOHR | Sujets sains | Total |
|---|---|---|---|
| Répartition théorique | 25 % | 75 % | 100 % |
| Effectif calculé C | 6,25 | 18,75 | 25 |
| Effectif observé O | 9 | 16 | 25 |
| Ecart O - C | 2,75 | - 2,75 | 0 |
| $\frac{(O-C)^2}{C}$ | 1,21 | 0,40 | $\chi^2 = 1,61$ |

Nous avons donc, pour 1 degré de liberté, $p > 0,05$. La différence n'est donc pas significative entre O et C. Les données obtenues de ces fratries sont donc compatibles avec un mode de transmission récessif autosomique pour le syndrome de MOHR.

2. La première impression semble montrer un plus grand nombre de décès chez les sujets atteints dans le sexe masculin que dans le sexe féminin : 7 garçons contre 2 filles seulement.

En fait, le test $\chi^2$ après correction de YATES donne une valeur de 0,41 soit $p > 0,05$, toujours pour un degré de liberté. Il n'y a donc pas de différence significative du taux de mortalité selon le sexe.

En somme, dans l'état actuel des connaissances, on doit retenir un mode de transmission recessif autosomique du syndrome de MOHR, sur les arguments suivants :

. la notion de parents indemnes, phénotypiquement sains.

. la constatation d'un taux élevé de consanguinité.

. la répartition des sujets atteints égale dans les deux sexes.

. enfin une répartition des sujets entre 25 % de sujets atteints et 75 % de sujets sains est compatible avec ce qui s'observe dans les fratries des cas étudiés, après correction du biais statistique.

## ETUDE DES FRATRIES DES CAS DECRITS DE SYNDROME DE MOHR

| N° du cas "index" | Cas masculins | | | | Cas féminins | | | | Fausse couche |
|---|---|---|---|---|---|---|---|---|---|
| | Sain | | Mohr | | Sain | | Mohr | | |
| | vivant | décédé | vivant | décédé | vivant | décédé | vivant | décédé | |
| 1 | 1 | | 1 | 3 | 2 | | | | |
| 2 | 1 | | 1 | | | | | | |
| 3 | | | 1 | | | | | | |
| 4 | | | 1 | | 1 | | | | 1 |
| 5 - 6 | | | 1 | 1 | 1 | | 1 | | |
| 7 | | | | 1 | 2 | | | | |
| 8 - 9 | 1 | | 1 | | 1 | | 1 | | |
| 10 | | | | 1 | | | | | |
| 11 | | | | | 1 | | 1 | | |
| 12 | | | 1 | | 1 | | | | |
| 13 | 3 | | 1 | | | | | | |
| 14 | | | 1 | 1 | | | | | |
| 15 | | | | | | | 1 | 1 | 1 |
| 16 | | | | | | | 1 | | |
| 17 | | | | | | | 1 | | |
| 18 - 19 | 1 | | | | | | 1 | 1 | 1 |
| Totaux | 7 | 0 | 9 | 7 | 9 | 0 | 7 | 2 | 3 |
| | | | = 16 | | | | = 9 | | |

Nombre total : 41

Garçons : 23
Filles : 18

. les 19 cas étudiés, dans ce travail, sont soulignés.

. l'étude de la fratrie est faite au moment de la publication du "cas index".

. rappelons que les cas 1 et 2 sont familiaux.

- tableau n° 7 -

## PLACE DU SYNDROME DE MOHR :

Nous situerons d'abord le syndrome de MOHR, ou syndrome oro-facio-digital de type II par rapport à l'entité la plus proche, c'est-à-dire le syndrome de PAPILLON LEAGE et PSAUME ou syndrome oro-facio-digital de type I. Nous comparerons ensuite le syndrome de MOHR à un certain nombre de syndromes voisins.

Enfin, il nous a paru intéressant de tenter une estimation de la fréquence du syndrome de MOHR, par rapport au syndrome OFD I d'une part, et pour l'ensemble des naissances d'autre part.

### I. *Syndrome de MOHR et syndrome de PAPILLON-LEAGE et PSAUME* :

De nombreux auteurs, après RIMOIN et EDGERTON (31-33-47-61-66-93-112), ont bien défini les principales différences cliniques et génétiques entre le type I et le type II de l'affection. Nous avons rassemblé, dans le tableau n° 8 page 36, les principales caractéristiques des deux syndromes ; les pourcentages de fréquence des différents signes sont, pour le syndrome oro-facio-digital type I ceux de FOSSIEZ et LAFOURCADE portant sur 88 cas de PAPILLON LEAGE et PSAUME, et pour le syndrome de MOHR ceux des 19 cas étudiés ici.

Il apparait donc que les principales différences entre les deux syndromes concernent :

- le sexe : il est toujours féminin dans le type I, féminin ou masculin dans le type II.

- Le mode de transmission : il est dominant lié à l'X, avec effet léthal chez le garçon dans le type I, récessif autosomique dans le type II.

- Parmi les malformations orales, on doit noter la nette prédominance dans le syndrome de MOHR de la bifidité de la langue (73,6 % contre 21,5 %), du palais ogival (73,6 % contre 7,9 %) ; les incisives latérales manquent dans le type I alors que ce sont les incisives centrales qui manquent dans le type II.

- Parmi les malformations faciales, les anomalies de la pointe du nez, l'élargissement de la base du nez sont bien plus fréquents dans le type II alors que, contrairement à l'opinion de certains auteurs (112), l'hypertélorisme est bien retrouvé dans le syndrome de MOHR avec une fréquence non négligeable (57,8 %).

- C'est sur les malformations digitales que les différences entre les deux syndromes sont les plus frappantes. La polydactylie prédomine très nettement dans le syndrome de MOHR aussi bien aux mains (73,6 % contre 3,4 %), qu'aux pieds (78,9 % contre 6,8 %), alors que les autres anomalies digitales, brachydactylie, clinodactylie, syndactylie, accusent une différence de fréquence moins sensible quoique encore très en faveur du syndrome de MOHR.

  La duplication ou polysyndactylie bilatérale des gros orteils est présente dans TOUS les cas de syndrome de MOHR, alors qu'on ne la rencontre que dans 3,4 % des cas de syndrome de PAPILLON-LEAGE et PSAUME, où, de plus, elle n'est qu'unilatérale.

DIAGNOSTIC DIFFERENTIEL ENTRE LES DEUX TYPES DE SYNDROMES ORO-FACIO-DIGITAUX

| Caractéristiques | OFD I | % | OFD II | % | Obs.18 | Obs.19 |
|---|---|---|---|---|---|---|
| Orales | | | | | | |
| nodules de la langue | + | 32,4 | + | 52,6 | - | - |
| bifidité de la langue | + | 21,5 | + | 73,6 | + | + |
| fissure médiane de la lèvre supérieure | + | 30,6 | + | 57,8 | + | ? |
| palais ogival | + | 7,9 | + | 73,6 | + | + |
| fissure palatine | + | 61,3 | + | 31,5 | + | - |
| hypertrophie des freins labio-linguaux | + | 50 | + | 63,1 | + | + |
| * absence des incisives latérales | + | /// | - | /// | | ? |
| * absence des incisives médianes | - | /// | + | /// | | |
| Faciales | | | | | | |
| élargissement de la base du nez | + | 9 | + | 31,5 | + | - |
| * pointe du nez anormale | - | 3,4 | + | 26,3 | + | - |
| hypoplasie des ailes du nez | + | 51,8 | + | 15,7 | - | - |
| micrognathie | + | 10,2 | + | 52,6 | + | + |
| hypertélorisme | + | 34 | + | 57,8 | + | ? |
| bosse frontale | + | 23,8 | + | 15,7 | - | - |
| Digitales | | | | | | |
| brachydactylie mains | + | 27,2 | + | 47,3 | + | + |
| pieds | + | 5,6 | + | /// | + | + |
| syndactylie mains | + | 15,4 | + | 52,6 | + | + |
| pieds | + | 12,5 | + | 100 | + | + |
| polydactylie mains | + | 3,4 | + | 73,6 | + | + |
| pieds | + | 6,8 | + | 78,9 | + | + |
| clinodactylie mains | + | 40,9 | + | 42,1 | - | - |
| pieds | + | /// | + | 15,7 | - | ? |
| * polysyndactylie bilatérale du gros orteil | - | 3,4 | + | 100 | + | + |
| Générales | | | | | | |
| * surdité de transmission | - | /// | + | 21 | - | ? |
| retard mental | + | 38,o | + | 63,1 | + | ? |
| anomalies du système nerveux central | + | 46,5 | + | 31,5 | + | - |
| séborrhée malaire | + | 4,5 | + | 10,5 | - | ? |
| * peau "granuleuse" | + | 13,6 | - | /// | - | ? |
| alopécie | + | 29,5 | + | 26,3 | - | - |
| * malformations viscérales | - | 3,4 | + | 26,3 | - | + |
| * tremblement familial | + | 6,8 | - | /// | - | - |
| Radiologiques | | | | | | |
| * métaphyses irrégulières | - | /// | + | /// | + | - |
| * petits os longs des extrémités raccourcis | - | /// | + | /// | + | + |
| * hypoplasie du corps de la mandibule | - | /// | + | /// | + | + |
| * hypoplasie des branches de la mandibule | + | /// | - | /// | - | - |
| * augmentation de l'angle de Walker | + | | /// | | inf. | inf. |
| * Sexe | F | | M/F | | F | F |

** : caractère différentiel  + : caractère présent  - : caractère absent*

*? : caractère non signalé  inf. : inférieur à la normale  ///: non chiffrable*

*F : féminin  M : masculin*

- tableau n° 8 -

. Sur le plan général, il faut retenir :

- le retard mental, plus fréquent dans le type II (63,1 % contre 38 %).
- la surdité de transmission se voit dans le type II sans en être la règle (21 % des cas).
- les malformations viscérales, surtout cardiaques, sont plus fréquentes dans le syndrome de MOHR. Les anomalies urinaires semblent absentes dans le syndrome de MOHR, ce qui n'est pas le cas dans le syndrome OFD I (18-52-108).

. Enfin, certains signes mineurs peuvent aider à différencier les deux affections : la séborrhée malaire, l'alopécie, des "tremblements familiaux", une peau granuleuse seraient moins fréquents dans le syndrome de MOHR que dans le syndrome de PAPILLON-LEAGE et PSAUME.

. Les différences radiologiques portent sur plusieurs points :

- le maxillaire inférieur dont le corps est hypolasié dans le type II, alors que ce sont les branches dans le type I.
- la valeur de l'angle nasion-selle-basion ou angle de Walcker qui est en règle augmentée dans le type I alors qu'il est indifféremment diminué, normal ou augmenté dans les observations de syndrome de MOHR que nous avons étudiées.
- dans le type II les métaphyses sont volontiers d'aspect irrégulier, les petits os longs des extrémités sont raccourcis ; ces derniers sont parfois, dans le syndrome de PAPILLON-LEAGE et PSAUME, le siège de plages réticulées irrégulières (112).

En pratique, si des arguments de fréquence relative des différents éléments séméiologiques, si dans certains cas une notion génétique viennent également apporter leur aide, la pierre de touche du diagnostic est réellement la constatation d'une polysyndactylie bilatérale du gros orteil, sans laquelle on ne peut pas faire le diagnostic de syndrome de MOHR.

## *II. Syndrome de MOHR et syndromes voisins :*

Parmi les très nombreux syndromes polymalformatifs touchant la face et les extrémités, on pourrait, à titre scolastique, discuter un grand nombre d'entités.

Nous ne ferons qu'évoquer ces syndromes, qui ne peuvent guère prêter à confusion pour nous attarder un peu plus sur quelques affections plus voisines (27-41-55-78-79-99).

1. Parmi les syndromes comportant des malformations oro-faciales avec anomalies des extrémités, on peut rencontrer :

- le syndrome d'ELLIS VAN CREVELD (28) ou dysplasie chondro-ectodermique avec nanisme qui comporte une polydactylie mais aussi une micromélie et des altérations unguéales. Les malformations oro-faciales comportent une lèvre supérieure étroite, parfois des freins gingivaux, une ébauche de bec de lièvre. Les anomalies osseuses radiologiquement visibles portant sur les métaphyses, l'aspect filiforme des phalanges, les anomalies du cotyle font aisément la différence d'avec le syndrome de MOHR.

- le syndrome C de OPITZ (81) est voisin du précédent mais ne comporte pas de dysplasie ectodermique ; en revanche, on y rencontre des anomalies des côtes et du sternum ainsi que diverses malformations viscérales. Le cas des deux frères rapporté par HOOFT et JONGBLOET (54), dont nous avons déjà dit les limites nosologiques floues, pourrait se rapprocher de ce syndrome.

- WALBAUM (110) cite un certain nombre de syndromes qui ne nous paraissent pas devoir prêter à confusion :

  . le quadruple syndrome de FEVRE (90) : bec-de-lièvre ou division palatine, ankyloglossie supérieure, repli muqueux intermaxillaire ; des hypoplasies digitales et un repli cutané triangulaire empiètant sur l'ongle du gros orteil feront la différence.

  . syndrome aglossie-adactylie (59) : péromélie, langue absente ou très rudimentaire, faciès d'oiseau.

  . le syndrome d'ankyloglossie congénitale inférieure constituerait une forme mineure du précédent (107).

  . le syndrome de CHARLIE M... (39) : ankyloglossie supérieure, oligo- ou adactylie, et incisives coniques.

  . le syndrome de GOLTZ (110) : association d'hypoplasie dermique, d'anomalies dentaires, de syndactylies, de malfaçons de la langue et de malformations osseuses.

  . l'observation de SIMPSON (102) comporte un faciès trapu et épais, un cou court, un élargissement de la racine du nez ; les dents sont seulement espacées et décalcifiées. On note des mains larges et une brachydactylie ainsi que des malformations des ongles.

2. Parmi les syndromes malformatifs ne comportant pas d'anomalies des freins buccaux, nous pouvons mentionner :

   - certaines aberrations chromosomiques qui ne poseront pas de problèmes de différenciation : trisomie 13, polygonosomie XXXXY (53).

   - syndrome oto-palato-digital (1-21-38) : surdité, division palatine, syndactylies et oreilles de "rainette" en font une entité à part se distinguant bien du syndrome de MOHR par l'absence de polydactylie, les doigts grêles, la présence d'épiphyses surnuméraires des métacarpiens et métatarsiens (73).

   - un certain nombre de syndromes pouvant comporter, outre une division palatine et des anomalies des doigts diverses malformations :

     . syndrome de JUBERG-HAYWARD (57) : microcéphalie, pouces hypoplasiques fissure de la lèvre supérieure.
     . syndrome de WEYERS (110) : bec de lièvre, aplasie cubitale, oligodactylies, malformations rénales et spléniques.
     . syndrome de LARSEN (110) : division palatine, luxations congénitales multiples.
     . syndrome de BRAUN (110) : division palatine, anomalies digitales et néphrose congénitale.
     . ankyloglossie congénitale supérieure (113) où la langue adhère au palais.
     . enfin il existe des associations fortuites de division palatine et d'anomalies digitales variées.

   - le syndrome de PIERRE ROBIN (73), bien que comportant certains points communs (micrognathie, division palatine, glossoptose) ne peut prêter

à confusion mais se doit d'être cité en raison des complications mécaniques analogues et pour lesquelles il convient de prendre les mêmes précautions. Il n'y a ni anomalies digitales ni anomalies des freins buccaux.

3. Enfin, un certain nombre d'affections oro-faciales ne comportent ni bec de lièvre, ni division palatine ; nous pouvons citer :

   - la dysplasie oculo-dento-digitale de MEYER-SCHWICKERATH (75) : association d'atteintes oculaires, d'une hypoplasie de l'émail, malformations du massif facial ; la syndactylie intéresse habituellement les 4ème et 5ème doigts ; radiologiquement il y a défaut de modelage des métaphyses.

   - le syndrome du "siffleur" ou syndrome de FREEMAN-SHELDON (73), le syndrome pseudo-thalidomine (110), le syndrome de HANHART (péromélie et micrognathie)-110-, ne présentent que de lointaines parentés avec les syndromes oro-facio-digitaux de même que la dysostose mandibulofaciale de FRANCESCETTI (53), ou le syndrome oculo-mandibulo-facial de HALLERMAN-STREIFF-FRANCOIS (73).

4. Un certain nombre d'affections comportent des anomalies faciales et des anomalies des extrémités. Parmi ces syndromes, polymalformatifs pour la plupart, on retient :

   - L'acrocéphalosyndactylie décrite par APERT (2-5-17), se distingue du syndrome de MOHR d'une part en raison de la synostose coronale et sagittale, d'autre part à cause des syndactylies majeures et invalidantes.

     Certains auteurs dont HOLMES et Coll. (53) font la distinction entre le type I où le gros orteil est acollé aux autres orteils et le type II où le gros orteil est distinct.

   - Le syndrome de CHOTZEN (14) comporte des anomalies du faciès, un ptosis, un prognathisme ; les syndactylies intéressent les 2ème et 3ème doigts, les 4ème et 5ème orteils ; il n'y a pas de polydactylie. Il pourrait s'agir d'une forme mineure du précédent.

   - Le syndrome de CARPENTER (10-105), ou acrocéphalopolysyndactylie, présente un certain nombre de malformations communes avec le syndrome de MOHR, mais doit s'en distinguer par le faciès plat de profil, la fusion prématurée des sutures coronales et lambdoïdes, les opacités cornéennes et l'hypogénitalisme ; on remarque dans ce syndrome une polydactylie des mains et des pieds et parfois une duplication du gros orteil, qui n'ont cependant pas l'aspect "fusionné"rencontré dans le syndrome de MOHR.

   - En 1964, PFEIFFER (87) a décrit un syndrome d'acrocéphalosyndactylie voisin du précédent et pouvant prêter à confusion avec le syndrome de MOHR par la polydactylie, le gros orteil large avec un aspect trapézoïdal des phalanges, un hypoplasie du maxillaire inférieur, mais s'en distinguant par la protrusion oculaire due aux synostoses des sutures coronales et par l'absence de lésion buccale.

   - De même, le syndrome d'acrocéphalosyndactylie de HERRMANN (51) se distingue aisément du syndrome de MOHR par l'association de synostoses et de lacunes crâniennes et la présence en règle d'un seul orteil, les autres doigts de pied étant absents.

   - Enfin, il nous parait utile d'indiquer que l'on ne doit pas confondre le syndrome de MOHR et le type IV d'acrocéphalosyndactylie selon la classification de HOLMES (53) désignée sous le vocable de "type Mohr" et qui comporte une acrocéphalie et une syndactylie entre les 4ème et 5ème orteils.

5. L'entité parfois décrite sous le nom de syndrome de NOACK (73-80) comporte, isolée, une duplication des phalanges du gros orteil.

   - L'observation familiale de YUJNOWSKY et Coll. (115), bien que comportant poly et syndactylies des mains et des pieds, associe à ces anomalies un pouce à trois phalanges, une incurvation du tibia et une luxation du péroné.

   - Dans le syndrome facio-digito-génital ou syndrome d'AARSKOG (19 bis), on ne décrit pas d'anomalies orales ; les dysmorphies des extrémités sont représentées par une main courte, une clinodactylie de l'auriculaire, des palmures interdigitales et une hyperlaxité des articulations interphalangiennes alors que, au niveau des pieds, les orteils sont anormalement écartés ; surtout, il existe dans ce syndrome, n'affectant que les garçons et probablement transmis en récessivité liée à l'X, une cryptorchidie jointe à un scrotum strié transversalement et entourant complètement la verge.

6. Dans un travail récent, MAJEWSKI et Coll. (71) décrivent 4 cas d'un syndrome comportant une polysyndactylie bilatérale des gros orteils, des malformations faciales (élargissement de la racine du nez, nez épais, rétrognathisme, fissure de la lèvre supérieure, anomalies des oreilles), et des anomalies buccales (palais haut, dysplasies dentaires, entailles et tumeurs de la langue).

   Ce syndrome présente donc un grand nombre d'anomalies importantes rencontrées aussi dans le syndrome de MOHR, mais s'en distingue par la présence constante d'anomalies génitales plus ou moins sévères, des membres très courts, d'un cou lui aussi très court, ce qui donne à ces enfants un aspect franchement monstrueux.

## III. *Fréquence du syndrome de MOHR* :

Le fait que l'on ait pu rassembler que 19 observations de syndrome de MOHR montre la rareté de ce syndrome pourtant bien défini maintenant.

Si l'on en croit FOGH-ANGERSEN (29), on relève trois cas de syndrome oro-facio-digital pour 3.988 cas de fissure palatine soit 0,75 ‰ ; si l'on admet le chiffre de 1,5 fissure palatine pour 1.000 naissances (110), il vient :

$$(0{,}75 \times 10^{-3}) \times (1{,}5 \times 10^{-3}) = 1{,}125 \times 10^{-6}$$

soit environ une fréquence de 0,001 syndrome oro-facio-digital pour 1.000 naissances.

Sur 12.000 naissances étudiées à Lyon par GRAND (45), on note 3 cas de polymalformations rassemblant à la fois une polydactylie et une fissure palatine ; il s'agit de trois cas masculins dont deux sont décédés en période néo-natale. Il est bien sur impossible d'affirmer s'il s'agissait ou non de syndrome oro-facio-digitaux.

Durant 4 ans et demi, ROGALA et Coll. (95) ont étudié 52.029 naissances à Edimbourg. Les auteurs ont relevé 156 cas de malformations des extrémités (0,29 %).

Parmi ces anomalies, il est noté :

- . 69 cas de syndactylie des orteils = 0,13 %
- . syndactylie des doigts = 0,015 %
- . 15 cas de polydactylie = 0,028 %

Les auteurs rapportent 1 cas de syndrome mandibulo-facial avec anomalies des extrémités, sans donner plus de précision.

Ces quelques données n'ont pour but que de montrer l'extrême rareté de ces malformations ; si, comme le pense RUESS (97), on peut estimer le taux du syndrome oro-facio-digital à 12 pour 1.000 divisions palatines, il vient :

$$N = (12 \times 10^{-3}) \times (1,5 \times 10^{-3}) = 18 \times 10^{-6} \quad \# 0,018 \text{ ‰}$$

soit environ deux syndromes oro-facio-digitaux pour 100.000 naissances.

Or, il faut se souvenir que la plupart des syndromes oro-facio-digitaux publiés sont des syndromes de PAPILLON-LEAGE et PSAUME. MISSURLIU (76) recense, en 1973, 160 cas de syndrome oro-facio-digital sans distinction de type. Si l'on tient compte des 24 cas publiés de syndrome de MOHR (*), il faut admettre que 15 % des syndromes oro-facio-digitaux sont des syndromes de MOHR.

Il vient donc le chiffre de :

$$(18 \times 10^{-6}) \times (15 \times 10^{-2}) = 2,7 \times 10^{-6}$$

soit approximativement 1 syndrome de MOHR pour 330.000 naissances.

Il s'agit là bien sûr d'un ordre de grandeur et non d'un chiffre statistique précis ; mais il nous semble utile de l'indiquer afin de montrer la rareté de ce syndrome.

(*) *Les 19 cas étudiés ici plus les cas des références n° 7, 33 (Communication personnelle de BEDOYA aux auteurs), 65, 82 et 114.*

PROBLEMES PRONOSTIQUES ET THERAPEUTIQUES :

Malgré sa rareté, nous pensons qu'il n'est pas sans intérêt de porter le diagnostic de syndrome de MOHR, afin de répondre à 3 questions :

- quel sera l'avenir de cet enfant, en particulier sous l'angle psycho-intellectuel ?
- quelles possibilités thérapeutiques avons-nous ?
- quel conseil génétique donner ?

Durant les premiers jours de vie se posera parfois, de façon aiguë, le pronostic vital du fait, d'une part des malformations orales pouvant entraîner de graves troubles de la déglutition, d'autre part de la possibilité de malformations viscérales associées ; on recherchera tout particulièrement :

- une cardiopathie, en particulier une communication inter-ventriculaire,
- des malformations neurologiques, surtout une hydrocéphalie,
- on se souviendra de la survenue possible de crises convulsives.

Le pronostic ultérieur sera bien sûr fonction des possibilités psycho-motrices puis psycho-intellectuelles.

L'étude des cas publiés doit obliger à une grande réserve : en effet, un retard mental, souvent important, est noté 12 fois sur 19 ; encore faut-il majorer ce taux, car deux fois un décès rapide a empêché d'apprécier ce critère et ce n'est que 4 fois que le développement intellectuel est jugé normal avec un recul suffisant (21 % des cas).

La présence de malformations des doigts et des pieds va gêner l'acquisition des schèmes psycho-moteurs car l'enfant aura de la peine à saisir les objets comme il sera gêné pour marcher ; d'où le rôle important de la chirurgie orthopédique.

Les troubles possibles de la coordination oculo-motrice, très certainement d'origine centrale, puisque ne s'accompagnant pas de défaut optique de l'oeil, de même que la possibilité de nystagmus doivent faire surveiller ces enfants sur le plan ophtalmologique, en sachant que ces anomalies constitueront un handicap supplémentaire.

Enfin, la surdité de type transmission signalée 4 fois sur 19 engagera, elle aussi, le pronostic intellectuel et il faudra, dès que possible, pratiquer à ces enfants un bilan oto-rhino-laryngologique et des tests audiométriques.

Les possibilités thérapeutiques dans le syndrome de MOHR ne doivent pas être négligées.

Sur le plan orthopédique, on traitera, s'il y a lieu et dès la période néo natale, les pieds bots. Le syndrome polymalformatif impressionnant ne doit en aucun cas faire négliger ce qui pourrait, en regard, apparaître comme de "petits actes" : kinésithérapie bien conduite et maintien par des attelles de posture.

Alors que classiquement, on préconisait la réparation des anomalies des extrémités assez tard, vers l'âge scolaire, il est peut être judicieux de corriger plus tôt ces malformations (19). En effet, la correction des anomalies des pieds à l'âge de la marche nous parait intéressante, la cure des malformations digitales se faisant dès qu'elle est techniquement possible, en général vers 16 ou 18 mois.

On ne peut, en effet, nier l'importance de la marche et de la manipulation des objets dans le développement psycho-moteur d'un petit enfant et il n'est pas nécessaire, à notre sens, de "creuser" davantage le handicap de ces enfants en leur conservant des malformations curables chirurgicalement. C'est ce que nous avons fait dans notre observation personnelle (n° 18).

Le traitement des malformations stomatologiques pose d'autres problèmes :

- si l'anomalie, que constitue l'absence des incisives centrales, se reproduit dans la denture permanente, ce qu'il sera facile de vérifier radiologiquement, leur remplacement prothétique ne sera pas un problème.
- la division du voile du palais devra être corrigée assez tôt car,d'une part, la reconstitution du voile est nécessaire à l'acquisition d'une phonation correcte, mais aussi, d'autre part, la restauration des conditions anatomiques et fonctionnelles du carrefour permettra à la langue de retrouver des appuis normaux et par conséquent de jouer son rôle moteur dans la croissance mandibulaire.
- en effet, l'hypoplasie mandibulaire porte plus sur la branche horizontale que sur les branches montantes et il sera utile d'instaurer un traitement orthodontique vers 7 ou 8 ans, afin d'utiliser au maximum les possibilités de croissance naturelle de la mandibule. Ce n'est qu'en fin d'adolescence que l'on songera si besoin à pratiquer une ostéotomie d'allongement.
- le premier geste, vers 2 ans et demi, consiste en la restauration plastique des freins buccaux, de la langue et de la lèvre supérieure.

Enfin une surveillance psycho-motrice est sans doute indispensable. Dans notre observation, la répétition des tests à intervalles réguliers, par une même opératrice et dans les mêmes conditions d'examen, permet de bien se rendre compte des progrès et des acquisitions de l'enfant. Sur ces données pourra s'appuyer le soutien que l'on se doit d'apporter aux parents dans tous ces syndromes associant dysmorphies et retard mental et cependant compatible avec une vie de durée à priori normale à domicile (89-91-96).

## LE CONSEIL GENETIQUE :

Le conseil génétique est sans nul doute un des aspects primordiaux de ce problème. Il se pose essentiellement dans deux cas.

Chez un enfant atteint de syndrome oro-facio-digital on a porté le diagnostic de type II, c'est-à-dire de syndrome de MOHR. Plusieurs arguments ont pour cela été nécessaires :

. l'étude clinique bien sûr,
. l'histoire familiale, avec l'absence d'ascendants atteints,
. la présence éventuelle dans la fratrie d'un autre enfant atteint, vivant ou non, de sexe différent.

Le risque pour le même couple d'avoir de nouveau un enfant atteint au cours d'une grossesse ultérieure est de 25 %, puisque le syndrome de MOHR obéit à un mode de transmission récessif autosomique, au contraire du syndrome oro-facio-digital de type I qui, rappelons-le, connait une transmission sur un mode dominant lié au sexe avec effet léthal chez les sujets masculins.

On doit, bien sûr, tenir compte du fait qu'il n'existe aucun moyen de diagnostic anté-natal actuellement possible et qu'il n'y a pas non plus de moyen de dépistage chez les parents, puisqu'il s'agit d'une mutation génique et non pas chromosomique et qu'il n'existe pas de stigmate biologique d'hétérozygotisme.

Un deuxième type de problème se pose losqu'un membre sain de la fratrie d'un sujet atteint de syndrome de MOHR désire se marier et avoir des enfants ; il doit être informé qu'il a deux chances sur trois d'être porteur de la mutation à l'état hétérozygote. Mais, compte tenu de l'extrême rareté de cette mutation, on doit pouvoir rassurer ce sujet quant à sa descendance.

Toutefois des réserves doivent être faite dans certains cas :

- s'il existe une consanguinité même éloignée entre les futurs conjoints, il y aura une augmentation du risque d'apparition de la mutation dans leur descendance, comme dans tous les cas de maladies rares à transmission récessive autosomique.
- il est dit plus haut qu'il n'y a pas de stigmate biologique ou clinique connu d'hétérozygotisme. Il faut cependant signaler, dans notre observation, la présence d'une asymétrie faciale chez les ascendants de notre patiente. Nous ne pouvons pas affirmer que ce critère mineur du syndrome de MOHR est un signe clinique d'hétérozygotisme. Cependant, si l'on retrouve chez ce membre de la fratrie d'un sujet atteint de syndrome de MOHR un signe mineur de la maladie, des réserves doivent, à notre sens, être formulées, en particulier si des signes analogues existent dans la famille du futur conjoint (nous entendons par signes mineurs des éléments cliniques secondaires du syndrome de MOHR, telle l'asymétrie faciale signalée plus haut, une fissure vélo-palatine, une anomalie isolée des extrémités etc...).

Enfin nous laissons volontairement à part le problème de la descendance d'un sujet porteur de la mutation à l'état homozygote, c'est-à-dire atteint de syndrome de MOHR, qui doit en principe obéir aux lois de la récessivité autosomique. Aucun cas n'a été publié à notre connaissance.

# - C O N C L U S I O N S -

A partir de l'observation personnelle d'une petite fille présentant un syndrome de MOHR, ainsi que de celle d'une soeur décédée de notre proposante, et en analysant 17 cas certains de la littérature, nous définissons les critères diagnostiques du syndrome de MOHR.

En plus des malformations orales représentées surtout par les brides et freins anormaux, des malformations faciales dominées par la microrétrognathie, les malformations des extrémités occupent une place prépondérante dans cette affection, notamment la polysyndactylie bilatérale du gros orteil, critère obligatoire du diagnostic.

Le pronostic de cette affection est parfois rapidement compromis par la possibilité de malformations viscérales associées qu'il faudra toujours rechercher en particulier sur les plans cardiaque et neurologique. En revanche, le devenir lointain de ces enfants est surtout conditionné par leur développement psycho-moteur et psycho-intellectuel souvent retardé.

Cependant, les possibilités thérapeutiques orthopédiques et stomatologiques devront être mises en oeuvre afin de réduire le handicap de ces enfants.

Le syndrome de MOHR ou syndrome oro-facio-digital de type II, entité rare, se distingue donc parfaitement du syndrome de PAPILLON-LEAGE et PSAUME ou syndrome oro-facio-digital de type I. Le conseil génétique sera donc différent devant un syndrome de PAPILLON-LEAGE et PSAUME se transmettant sur un mode dominant lié au sexe avec effet léthal chez le garçon, et devant un syndrome de MOHR qui obéit aux lois de la récessivité autosomique.

Le Président de la Thèse :

Pr. ROBERT

Le Directeur de l'U.E.R.
ALEXIS-CARREL

Pr. R. MORNEX

Vu et permis d'imprimer

LYON, le 29 Avril 1977

Le Président de l'Université Claude Bernard,

Pr. D. GERMAIN

# - B I B L I O G R A P H I E -

Les références précédées du signe (*) sont celles de publications du syndrome de MOHR.


1. AASE J.M.
   Oto-Palato-Digital syndrome
   Birth Defects. Original articles series 1969 - 5 (3) 43-44

2. APERT E.
   De l'acrocéphalosyndactylie.
   Bull. Soc. Med. Hôp. Paris - 1906 - 23, 1310-1330

3. BERGER P.S. - DAMBRAIN R. - PFEIFFER A.
   Considérations sur la lipomatose de la langue dans le cadre du syndrome oro-facio-digital.
   Acta Stomat. Belg. - 1968 - 24 (2) 207-237

4. BEDOYA V.
   Disostosis oro-digito-facial con malformaciones viscerales multiples.
   Antioquia Med. - 1964 - 14, 321-334

5. BLANK C.E.
   Apert's syndrome (a type of acrocéphalosyndactylie).
   Am. Hum. Genet. - 1960 - 24, 151

6. BOISSIERE H.
   Qu'est ce que le syndrome de MOHR ?
   Concours Médical - 1976 - 98 (1) 73

* 7. BURIAN A.F.
   Vzacné vrozéné vady obliceje a lebky a jejich léceni.
   Acta Univ. Carol. Med. Praha - 1957 - 4

* 8. BUTTNER A. - EYSHOLD K.G.
   Die angeborenen verbiesgungen und pseudarthrosen des untersehenkels.
   Ergebn. Chir. Orthop. - 1950 - 36, 165-222

9. CARBAIN B.
   Le syndrome oro-facio-digital - A propos de trois cas.
   Thèse Med. Lille - 1970 -

10. CARPENTER G.
Two sisters showing malformations of the skull and other congénital abnormalities.
Rep. Soc. Study Dis. Child. London - 1901 - 1, 110-118 (cité par HOLMES & C.)

11. CHAURASIA B.D. - UPADHYAYA M. - SINGH T.B.
Oral-facial-digital (OFD) syndrome in an adult male.
Indian J. Med. Sci. - 1975 - 29 (2.3) 67-70

12. CHIARAMELLO W.
Le syndrome oro-facio-digital : à propos de dix observations d'une même famille.
Thèse Méd. Marseille - 1969 n° 163

* 13. CHONG-SIT G.
Les syndromes oro-facio-digitaux. Démembrement du syndrome de PAPILLON LEAGE et PSAUME. A propos d'une observations familiale.
Thèse Méd. Paris - 1970 -

14. CHOTZEN F.
Eine eijenartige familiäre entwichlungsstörung.
Mschr. Kinderheilk. - 1932 - 55, 97-122

* 15. CLAUSEN O.
Et arvelig syndrom omfattende tungemusdannelse og polydaktylie.
Nord. Med. T. - 1946 - 30, 1147-1151

16. CLEMENT R.
Dysmorphie orodactyle. Malformations de la bouche et des doigts par anomalies des chromosomes.
Presse Méd. - 1974 - 72 (18) 1056

17. COOPER R.
Acrocephalosyndactyly with report of case.
Brit J. Radiol. - 1953 - 26, 533-538

18. COTE P. - DOLMAN C.L. - TISCHLER B. - LOWRY R.B.
Oral-facial-digital syndrome : a case with nécropsy findings.
Amer. J. Dis. Child. - 1970 - 119, 280-283

19. CURTIN J.W.
Plastic surgical correction of the oral facial digital syndrom.
Plast. Reconstr. Surg. - 1964 - 34, 579-589

19 bis. DEBRAND J. - THIERRY P. - NOIR A. - RAFFI A.
Syndrome facio-digito-génital ou syndrome d'Aarskog.
Pédiatrie - 1977 - 32 (1) 65-72

* 20. DITTMER J.
Uber 2 Fälle des Papillon-Léage und Psaume Syndrom.
Pädiat. Grenzgeb. - 1967 - 6, 35-42

21. DUDDING B.A. - GORLIN R.J. et LANGER C.O.
The oto-palato-digital syndrome.
Amer. J. Dis. Child. - 1967 - 113, 214-221

22. DODGE J.A.
Oro-facio-digital Syndrom.
Arch. Dis. Child. - 1970 - 45, 274

23. DODGE J.A. - KERNOHAN D.G.
Oral-facial-digital syndrom.
Arch. Dis. Child. - 1967 - 42, 6214-6219

24. DOEGE T.C.
Calculation of sex limitation in OFD syndrom.
New England J. Med. - 1965 - 272, 54

25. DOEGE T.C. - CAMPBELL M.M. - BRYANT J.S. - THULINE H.C.
Mental retardation and dermatoglyphies in a family with the oral-facial-digital syndrom.
Amer. J. Dis. Child. - 1968 - 116, 615-622

26. DOEGE T.C. - THULINE H.C. - PRIEST J.H. - NORBY D.E. et BRYANT J.S.
Studies of a family with the oral-facial digital syndrom.
New England J. Med. - 1964 - 271, 1073-1080

27. EIDELMAN E. - CHOSACK A. et WAGNER M.L.
Oro-digito-facial dysostosis and oculo-dento-digital dysplasia : two distinct syndromes with some similarities.
Oral Surg. - 1967 - 23, 311-319

28. ELLIS R. - VAN CREVELD S.
A syndrome characterised by ectodermal dysplasia polydactyli, chondrodysplasia and congénital morbus cordis.
Arch. Dis. Child. - 1940 - 15, 65

29. FOGH-ANDERSON P.
Inhéritance of harelip and cleft palate.
Nyt. Nordisk Forlag Cöpenhagen - 1942 - 232

30. FOGH-ANDERSON P.
Rare clefts of the face.
Acta. Chir. Scand. - 1965 - 129, 275-281

* 31. FOSSIEZ M. - LAFOURCADE J.
Le syndrome de MOHR.
Journées Parisiennes de Pédiatrie - 1970 - 187-202

32. FREYCON F. - FREYCON M.Th.
Le syndrome oro-facio-digital.
Pédiatrie - 1964 - 19 (2) 265-266

33. FUHRMANN W. - STAHL A.
Zum differentaldiagnos von Papillon-Léage und Psaume syndrom und Mohr syndrom.
Humangénétik - 1970 - 9, 54-63

34. FUHRMANN W. - STAHL A. - SCHWEDER T.M.
Das Oro-facio-digital syndrom : zugleich eine diskussion des erbganger mit geschlechtsgegrenzten letaleffekt.
Humangenetik - 1966 - 2, 133-165

35. GORLIN R.J.
Correspondance.
New England J. Med. - 1961 - 264, 150

36. GORLIN R.J.
Orodigitofacial dysostosis. A new chromosomal abnormality.
New England J. Med. - 1961 - 264, 1217

37. GORLIN R.J.
Orodigitofacial dysostosis. A new chromosomal abnormality.
New England J. Med. - 1961 - 265, 150

38. GORLIN R.J.
Oto-palato-digital syndrome.
Amer. J. Dist. Child. - 1967 - 114, 215

39. GORLIN R.J.
Some facial syndrome.
Birth Defects. Original articles series - 1969 - 5 (2) 65-76

40. GORLIN R.J. - ANDERSON V.E. - SCOTT C.R.
Hypertrophied frenuli cligofrenia familial trembling and anomalies of the head.
New England J. Méd. - 1961 - 264, 486-489

41. GORLIN R.J. - MESKIN L.H. - St GEM W.
Oculo-dento-digital dysplasia.
J. Pediat. - 1963 - 63, 69-75

42. GORLIN R.J. - PSAUME J.
Orodigitofacial dysostosis : a new syndrome.
J. Pediat. - 1962 - 61, 520-530

43. GRACIA R.
Oral-facial-digital syndrom in male (author's transl.)
An. Esp. Pediatr. - 1976 - 9 (1) 79-84

44. GROB M.
Dysplasia linguo-facialis.
Lehrbuch des kinderchirurgie G. Thieme Verlag Stuttgart 1957 - 98-100

45. GRAND C.
Fréquence des malformations congénitales. Etude de 12.000 naissances à la maternité de l'Hôtel-Dieu de Lyon.
Thèse Méd. LYON 1970 n° 135

46. GUALBERTO L.
Um caso complexo de polydactilia dos maos e dos pies. Duas linguas extranumeriarias. A presentaçao do doente.
Bol. Soc. Med. Cir. São-Paulo - 1929 - p.236

* 47. GUSTAVSON K.H. - KREUGER A. - PETERSON P.O.
Syndrome characterised by lingual malformation, polydactyly, tachypnea and psychomotor retardation (MOHR syndrom.)
Clin. Genet. - 1971 - 2, 261-266

48. HALL J.G. - JASION A.R.
Thoracic asphyxiating distrophy of the Mohr syndrome (OFD II) or "a new entity" ?
Birth defects Original Article Series - 1969 - 5 (3) 207-210

49. HATZIOTIS J. - ANDRITSON N.
Oro-facio-digital syndrome : report of a case.
Oral Surg. - 1964 - 18, 662-666

50. HELBIG D.
Mediane unterlippenspalte. Zugleich in beitrag zur dysplasia a linguo-facialis Grob.
Chirurg. Berlin - 1958 - 29, 509-511

51. HERRMANN J. - OPITZ J.M.
An unusual form of acrocephalosyndactyly.
Birth Defects : Original Article Series - 1969 - 5 (3) 39-42

52. HILSON D.
Malformations of ears as sign of malformation of genitourinary tract.
Brit. Med. J. - 1957 - 2, 785-789

53. HOLMES L.B. - MOSER H.W. - HALLDORSSON S. - MACK C. - PANT S.S. - MATZILEVICH B.
Mental retardation. An atlas of disseases with associated physical Abnormalities.
The MacMillan Company Ed. New-York 1972

54. HOOFT C. - JONGBLOET P.
Syndrome oro-facio-digital chez deux frères.
Arch. Franç. Pediat. - 1964 - 21 (6) 729-740

55. HUBINGER H.L.
Bifid tongue.
J. Oral. Surg. - 1952 - 10, 64-66

* 56. HUGUET Ch.
Contribution à l'étude du syndrome de Papillon-Léage et Psaume : à propos d'un cas chez un enfant de sexe masculin.
Thèse Méd. Nantes 1968 n° 550

57. JUBERG R.C. - HAYWARD J.A.
A new familial syndrome of oral, cranial and digital anomalies.
J. Pediatr. - 1969 - 74, 755-762

58. KAPLAN H. - VAHARU T. - VOORHESS M.L. - GARDNER L.I.
Chromosomal analysis in a case of oro-facio-digital syndrome.
New England J. Med. - 1962 - 266, 774-775

59. KELLN E.E. - BENNETT C.G. - KLINBERG W.G.
Aglossia-adactylia syndrome.
Amer. J. Dis. Child. - 1968 - 116, 549-552

* 60. KEMPF-ISSLER H.
Le syndrome de Mohr. A propos d'une observation.
Thèse Méd. Lille 1972 n° 120

61. KERNOHAN D.C. - DODGE J.A.
Further observations on a pedigree of the oral-facial-digital syndrom.
Arch. Dis. Child. - 1969 - 44 (238) 729-731

62. KOBERG W.
Das orofacidigitale syndrom - Papillon-Léage-Psaume Syndrom.
Deutsch. Zahnärztl. Z. - 1969 - 24, 1002-1007

63. KOBERG W. - SCHETTLER D.
Papillon-Léage-Psaume syndrom : vier kasuistische Beitrage zur dysostosis orodigitofacialis.
Z. Kinderheilk. - 1966 - 96, 147-162

* 64. KUSHNICK Th. - MASSA Th.P. - BAUKEMA R.
Orofaciodigital syndrome in a male.
J. Pediat. - 1963 - 63 (6) 1130-1134

* 65. LECLERCQ J.
Communication personnelle.
1976

* 66. LEVY E.P. - FLETCHER B.O. - FRASER F.C.
Mohr syndrom with subclinical expression of the bifid great toe.
Amer. J. Dis. Child. - 1974 - 128, 531-533

67. LYON M.F.
Sex chromatin and gene action in the mammalian X chromosome.
Amer. J. Hum. Genet. - 1962 - 14, 135

* 68. LYONS D.L.
Skeletal anomalies associated with cleft palate and hair lip.
Am. J. Orthodontics and Oral Surg. - 1939 - 25, 895-897

69. MACE M.O.
Langue de Nouveau-né à 5 bourgeons terminaux.
Bulletin de la Soc. Obst. Gyn. - 1906 - 9, 311-313

70. MAILLARD E. - BAILLEUL J.P. - VANDERBUSCHE F. - DONAZZAN M.
Le syndrome orofacio-digital : à propos d'une observation.
Pédiatrie - 1969 - 5, 577-583

71. MAJEWSKI F. - PFEIFFER R.A. - LENZ W. - MULLER R. - FEIL G.
Polydactylie, verknäzte gliedmaßend genitalfehlbildungen : kennzeichen eines selbständingen syndrom ?
Z. Kinderheilk. - 1971 - 111, 118

* 72. MANDELL F. - OGRA P.L. - HOROWITZ S.C. - HIRSCHHORN K.
Oral-facial-digital syndrom in a chromosomaly normale.
Pediatrics - 1967 - 40, 63-68

73. MAROTEAUX P.
Les maladies osseuses de l'enfant.
Flammarion Ed. Paris 1974

74. MARIN Cl. - BABIN J.P. - CAMIER P. - CORIN J.C. - CAZAVRAN J.M.
Syndrome oro-facio-digital avec cardiopathie grave.
Arch. Franç. Ped. - 1971 - 18, 9

75. MEYER-SCHVICKERATH G. - GRUTERICH C. - WEYERS H.
Mikrophtalmussyndrom.
Klin. Mbl. Augenheilk. - 1957 - 131, 18-30

76. MISSIRLIU C. - PERIE G. - BRUSSIEUX J.
Syndrome oro-facio-digital léthal.
Le Pédiatre - 1973 - 9 (44) 242

* 77. MOHR O.L.
A hereditary sublethal syndrome in man.
Norske Videnskab-akad. Mat. Naturv. Klasse. - 1941 - 14, 3-18

78. MORTON C.B. - JORDAN H.E.
Median cleft of lower lip and mandible, cleft sternum and absence of basi hyoïd.
Arch. Surg. - 1935 - 30, 647-656

79. MOSS U.L.
Malformations of skull base associated with cleft palate deformity.
Plast. Reconstruct. Surg. - 1956 - 17, 226-234

80. NOACK M.
Ein Beitrag zum krankheitbild des Akrozephalosyndactylie (Apert).
Arch. Kinderheilk - 1959 - 160, 168-171

81. OPITZ J.M. - JOHNSON R.C. - M$^{c}$ CREADIE S.R. - SMITH D.W.
The C syndrome of multiple congénital anomalies.
Birth Defects. Original Article Series - 1969 - 5 (2) 161-166

* 82. OTTO A.G.
Monstruorum sexantorum descriptio anatomica.
S.F. Hirt Vratislaviae 1841

82 bis. PADGETT E.C.
Surgical Diseases of the mouth and jaws.
Saunders Ed. Philadelphia-London - 1938 - p.381-387 fig.139 A

83. PAPILLON-LEAGE, PSAUME J.
Une nouvelle déformation héréditaire : dysmorphie des freins buccaux (huit observations).
Actual. Odonto-Stomatol. - 1954 - 25, 7-26

84. PAPILLON-LEAGE, PSAUME J.
Une malformation héréditaire de la muqueuse buccale : brides et freins anormaux.
Rev. Stomato. - 1954 - 55, 209-227

85. PATAU K. - THERMAN E. - INHORN S.L. - SMITH D.W. - RUESS A.L.
Partial trisomy syndrome. An insertion as cause of the OFD syndrome in mother and daughter.
Chromosoma. (Berlin) - 1961 - 12, 537-584

86. PELZ L. - HILLE M. - ANDRA A. - TOLKSDORFF B. - DITTMER J.
Das oro-facio-digital syndrome.
Kinder Praxis - 1971 - 39 (2) 68-76

87. PFEIFFER R.A.
Dominant Erbliche Akrocephalosyndactilie.
Z. Kinderheilk. - 1964 - 90, 301-320

* 88. PFEIFFER R.A. - MAJEWSKI F. - MANNKOPF H.
Das syndrom von Mohr und Claussen.
Klin. Padiat. - 1973 - 185 (3) 224-229

89. PICQ L. - VAYER P.
Education psycho-motrice et arriération mentale. Applications aux différents types d'inadaptation.
Doin Ed. Paris 1968

90. PIERSON M. - TRIDON P. - THIRIET M.
A propos d'un complexe malformatif associant gueule de loup, rideau fibreux intermaxillaire, brides poplitées et syndactylies.
Rev. Pediatr. - 1966 - 2, 177-180

91. PLANTAGE A.
Modalités de traitement des enfants déficients intellectuels.
Med. Infant. - 1976 - 8, 987-994

92. REINNEIN H. - SCHILLI V. - RITTER H. - BREHME H. - WULF U.
Unterseschungen an einer familie mit oral-facial-digital syndrom.
Humangenetik. - 1966 - 2, 165-177

* 93. RIMOIN D.L. - EDGERTON M.T.
Genetic and clinical heterogenety in the oral-facial-digital syndrome.
J. Pediatr. - 1967 - 71 (1) 94-103

94. ROMANO C. - GATTI R. - VIANELLO M.G. - DAGNA F. - BRICARELLI
La sindrome orodigitofaciale.
Min. Ped. - 1967 - 19 (27) 1288-1295

95. ROGALA E.J. - WYNNE-DAVIES R. - LITTLEJOHN A. - GORMLEY J.
Congénital limb anomalies : frequency and aetiological factors.
Data from the Edimburg register of the newborn.
J. Med. Gen. - 1974 - 11 (3) 221-233

96. RUESS A.L. - PRUSANSKY S. - LIS E.F.
Intellectual development and the OFD syndrom : a review.
Cleft Palate J. - 1965 - 2, 350-356

97. RUESS A.L. - PRUZANSKY S. - LIS E.F. - PATAU K.
OFD syndrom : recently identified congenital disease apparently associated with préviously unidentified chromosomal abnormality ; (presented at annual meeting of Society for pediatric research - Atlantic City).
Am. J. Dis. Child. - 1961 - 102, 586

98. RUESS A.L. - PRUZANSKY S. - LIS E.F. - PATAU K.
The oral-facial digital syndrome : a multiple congenital condition of females with associated chromosomal abnormalities.
Pediactrics - 1962 - 29, 985-995

99. SCOTT C.R. - BRYANT J.I. - GRAMAN C.B.
A new cranio-digital syndrom with mental retardation.
J. Pediat. - 1971 - 78 (4) 658-663

100. SEGNI G. - SERRA A. - MASTRANGELO R. - POLIDORI G. - MASSASSO J.
Sindrome OFD in un Maschio.
Acta Genet. Med. Gemellol. - 1970 - 19, 546-566

101. SENSENBRENNER J.A. - JORGENSON R.J.
Mohr syndrome and skeletal dysplasia New syndrome ?
Birth Defects - 1975 - 11 (2) 384-390

102. SIMPSON J.L. - LANDEY S. - NEW M. - GERMAN J.
A previously unrecognized X linked syndrome of dysmorphia.
Excerpta. Med. Internation. Congre Ser. - 1975 - 340, 18-24

103. SMITH W.D.
Type reconnaissables de malformations humaines.
Masson Ed. Paris - 1974 p. 130

104. SCHWARTZ D. - LAZAR P.
Eléments de statistique.
Flammarion Ed. Paris 1964

105. TEMTAMY S.A.
Carpenter's syndrome. Acrocephalosyndactyly. An autosomal recessive syndrome.
J. Pediat. - 1966 - 69, 111

106. TOWNES P.L. - WOOD B.P. - Mc DONALD J.V.
Further heterogeneity of the Oral-facial-digital syndromes.
Am. J. Dis. Child. - 1976 - 130 (5) 548-554

107. TRIDON & THIRIET
Malformations associées de la tête et des extrémités.
Masson Ed. Paris 1966

108. TUCKER C.C. - FINLEY S. - TUCKER E.S. - FINLEY W.H.
Oral-facial-digital syndrome with polycystic kidneys and liver ; pathological and cytogenetic studies.
J. Med. Genet. - 1966 - 3, 145-147

109. VAILLAUD J.C. - MARTIN J. - SZEPETOWSKI G. - ROBERT J.M.
Le syndrome oro-facio-digital : étude clinique et génétique de 10 cas observés dans une même famille.
Rev. Pediat. - 1968 - 5, 383-392

110. WALBAUM R. - MAILLARD E. - DONAZZAN M. - CARBAIN B. - FONTAINE G.
Les syndromes oro-facio-digitaux : à propos de trois observations personnelles.
Lille Méd. - 1970 - 15 (6) 917-930

111. WAHRMAN J. - BERANT M. - JACOBS J. - AURAD I. - BEN HUR N.
The oral facial digital syndrome : a male lethal condition in a boy with 47 / XXY chromosome.
Pediatrics - 1966 - 37 (5) 812-821

112. WHELAN D.T. - FELDMAN W. - DOST I.
The oral-facial-digital syndrome.
Clin. Genet. - 1975 - 8, 205-212

113. WILSON R.A. - KLIMAN M.R. - HARDYMENT A.F.
Ankyloglossia superier (palato glossal adhesion in the newborn infant).
Pediatrics - 1963 - 31, 1051-1054

* 114. WOLF H.
Mediane oberlippenspalte mit persistenz des Rrenulum tectolabiale
Dtsch. Zahnärztl. Z. - 1952 - 7, 373

115. YUJNOVSKY O. - AYALA D. - VINCITORIO A. - VIALE H. - SAKATI N. - NYHAN W.L.
A syndrome of polydactyly-syndactyly and triphalangeal thumbs in three generations.
Clin. Gen. Denm. - 1974 - 6 (1) 51-59

## LISTE DES ABREVIATIONS

C. I. V. : *communication interventriculaire*

D. S. : *déviation standard*

E. C. G. : *électro-cadiogramme*

O. F. D. : *syndrome oro-facio-digital*

Q. D. : *quotient de développement*

# TABLEAUX ET ILLUSTRATIONS

Photographies de l'enfant Marie-Line B... :..... Pages 5-6-7

Dermatoglyphes de l'enfant Marie-Line B... :..... " 10

Radiographies de l'enfant Marie-Line B... :..... " 8

Analyse architecturale du massif facial :..... " 12

Arbre généalogique de la famille B... :..... " 14'

Arbre généalogique des cas de MOHR et CLAUSSEN :..... " 17

Tableau récapitulatif des observations de la littérature.... " 23-24

Malformations associées au syndrome de MOHR :..... " 30

Retard mental dans le syndrome de MOHR :..... " 31

Etude des fratries des cas décrits de syndrome de MOHR :.... " 34

Diagnostic différentiel entre les deux types de syndrome OFD :..... " 36

# TABLE DES MATIERES

*INTRODUCTION*..... 1

*OBSERVATIONS PERSONNELLES*

Cas de notre proposante..... 2

Etude familiale..... 13

*OBSERVATIONS DE LA LITTERATURE*

Cas de syndrome de MOHR..... 16

Observations de place nosologique imprécise..... 25

*COMMENTAIRES*

Critères diagnostiques du syndrome de MOHR..... 28

Etude génétique..... 32

Place du syndrome de MOHR..... 35

. Syndrome de MOHR et syndrome de PAPILLON-LEAGE & PSAUME.... 35

. Syndrome de MOHR et syndromes voisins..... 37

. Fréquence du syndrome de MOHR..... 40

Problèmes pronostiques et thérapeutiques..... 42

Conseil génétique..... 44

*CONCLUSIONS*..... 45

*BIBLIOGRAPHIE*..... 46

---0---

**Association Corporative des Etudiants en Médecine de Lyon**
8, avenue Rockefeller - 69373 LYON Cedex 2 - Tél. (78) 74-33-47